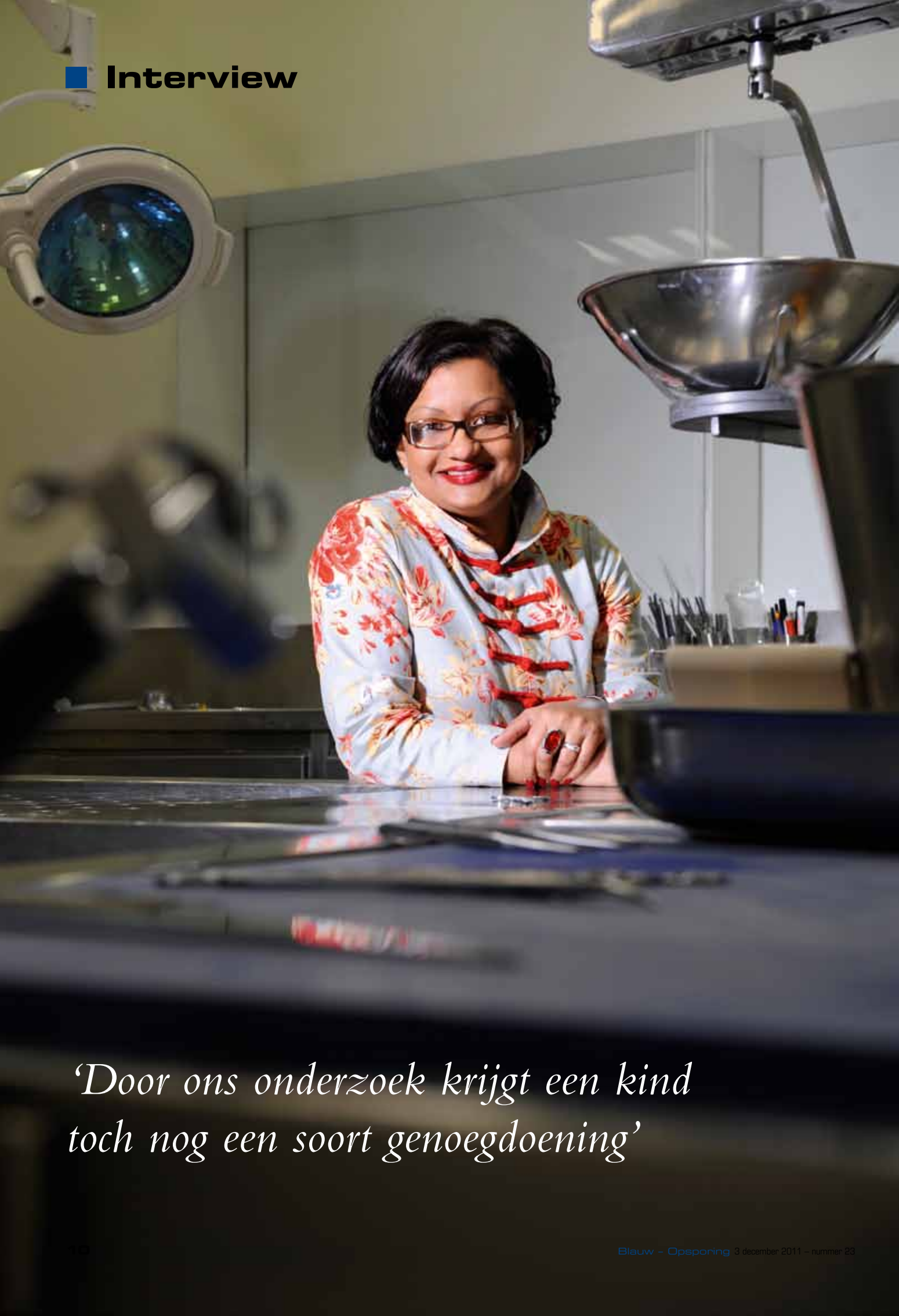



*‘Door ons onderzoek krijgt een kind
toch nog een soort genoegdoening’*

'Bij schouwen gaat het om het hele plaatje'

Bij overleden kinderen zijn signalen van kindermishandeling extra lastig te herkennen, zelfs voor artsen. Vidija Soerdjbalie-Maikoe is een van de twee forensisch kinderpathologen van Nederland. 'De interpretatie van blauwe plekken bij een kindje dat nog niet kan lopen, is totaal anders dan bij een kindje dat zichzelf kan voortbewegen.'

Een gescheurd lipriempje, het bandje tussen de lip en het tandvlees. Als je er niet specifiek op let, zie je het over het hoofd. Hetzelfde geldt voor puntvormige bloeduitstortingen in het tandvlees, achter de oren of in het bindvlies van de oogleden. Ontdek je dit allemaal wel, dan moet je maar net weten wat het kan betekenen. Voor Vidija Soerdjbalie-Maikoe zijn het bekende symptomen. Zij is, net als haar enige collega in Nederland Ann Maes, werkzaam bij het Nederlands Forensisch Instituut.

Herkent de gemiddelde lijkschouwer of kinderarts deze symptomen ook?

"Een gescheurd lipriempje kan een aspect zijn van mishandeling, puntbloedingen kunnen duiden op geweld aan de hals. Dat zijn plekken die wij altijd uitvoerig bekijken bij het onderzoek op een minderjarige. Of de lijkschouwer of kinderarts daar ook altijd op let en het herkent als een mogelijk verdacht letsel, kan ik moeilijk zeggen. Dat zijn dingen die in een klinische setting, als je op zoek gaat naar een natuurlijke doodsoorzaak, niet aan de orde zijn. Aan de andere kant moet

je als klinisch patholoog aspecten van kindermishandeling kunnen herkennen, omdat juist die aanleiding kunnen zijn tot het gelasten van een gerechtelijk onderzoek en een overleden kind te laten onderzoeken door de forensisch kinderpatholoog."

Kennelijk zijn er dus gevallen van kindermishandeling die er tussendoor glippen?

"Kindermishandeling wordt niet altijd herkend. Ik heb het zelf meegemaakt met een kind dat klinisch geobduceerd was. Het heeft een haar gescheeld of het was begraven zonder dat ooit iemand had ontdekt dat het op een niet-natuurlijke wijze om het leven was gekomen. Er werd een propje in de luchtpijp gezien, waarvan men aanvankelijk dacht dat het bij het afleggen van het lichaam was ingebracht. De klinisch patholoog vond dat echter toch verdacht. Hij heeft alsnog aan de bel getrokken en er is contact geweest met de forensische kinderpatholoog. Dat was op het nippertje. In zo'n geval doen wij altijd ook een zedenbemonstering, op indicatie dus. De zedenbemonstering bleek positief."

>>

■ Interview

>> *Is een zedenonderzoek geen standaard procedure bij kinderpathologie?*

“Bij klinische kinderpathologie gebeurt dat nooit, omdat dat niet de vraag is. De patholoog onderzoekt het kind omdat de doodsoorzaak onbekend is, maar hij gaat uit van een natuurlijk of, in eerste instantie, onverklaard overlijden. Er zijn geen uiterlijke verschijnselen waargenomen, die kunnen wijzen op een misdrijf of geweld. Hij richt zich op een eventuele ziekte, al dan niet in het kader van aangeboren afwijkingen, waaraan het kind kan zijn overleden. Ouders willen dat vaak weten. Als er wél verdachte bevindingen zijn, wordt in de meeste gevallen overleg gepleegd met de gemeentelijk lijshouwer of rechtstreeks met de forensische (kinder)patholoog. Wij doen een aantal dingen anders dan een gewone kinderpatholoog, op indicatie doen wij bijvoorbeeld regelmatig wel een zedenbemonstering. Dat is geen standaard procedure. Elke zaak wordt apart bekeken. We besluiten dat in overleg met het onderzoeksteam. Soms op indicatie van de tactiek, soms op advies van de forensisch kinderpatholoog. Een ander voorbeeld is forensisch lichtbrononderzoek. Met lichtbronnen van verschillende frequenties worden letsels bekeken om meer inzicht te krijgen in de aard van het letsel en het contrast met de huid eromheen beter inzichtelijk te maken. Dat heeft overigens niet per se te maken met de differentiatie tussen mishandeling of niet, want een bloedingstorting hoeft niet op mishandeling of seksueel misbruik te duiden.”

Wat voor uiterlijke verschijnselen doen wel direct denken aan mishandeling/seksueel misbruik?

“Letsels aan de uitwendige en de inwendige genitaliën, de geslachtsdelen van kinderen. Wij kijken bijvoorbeeld naar het maagdenvlies, of dat nog intact is. Een jong kind mag daar geen letsel hebben. Als je aan de inwendige genitaliën een bloedingstorting aantreft bij een kindje, dan is het – bij wijze van spreken – kindermishandeling totdat het tegendeel is

bewezen. Bij volwassenen kan dat ook voorkomen, maar dat kun je op andere manieren interpreteren. Bij vergelijkbaar letsel bij een zeventienjarige moet je verder nadenken. Is sprake van gebruik of misbruik? Daar doen wij geen uitspraak over. De tactiek speelt daar een essentiële rol in. Het is een totaalplaatje, dat uiteindelijk inzichtelijk moet maken of sprake is van kindermisbruik of niet. Maar bij een vierjarig meisje met een verscheurde anus, endeldarm en verscheurde slijmvliezen van de geslachtsdelen, met begeleidende bloedingstorting kun je, zonder meer te weten over de toedracht, concluderen dat sprake moet zijn van misbruik.”

Zijn er ook valkuilen, verschijnselen die juist onterecht aan kindermishandeling doen denken?

“Blauwe plekken. Als je een kind ziet met blauwe plekken, moet je eerst nadenken: hoe oud is dat kind? Kan het zichzelf al voortbewegen of nog niet? De interpretatie van blauwe plekken is bij een kindje dat nog niet kan lopen, totaal anders dan bij een kindje dat zichzelf kan voortbewegen en tegen van alles aan kan stoten. Je moet nagaan waar een blauwe plek normaal kan zijn bij een kind dat kan lopen. Heeft het een blauwe plek aan de binnenkant van de arm, dan moet je daarvoor toch wel een verklaring zien te krijgen. Want als het kind zich bijvoorbeeld tegen een hoek van de tafel stoot, met als gevolg een bloedingstorting, dan hoort die juist aan de buitenkant van de arm te zitten. En niet aan de binnenkant.”

Is het een goed idee om kindertijd voor de zekerheid eerder door te sturen naar een forensisch kinderpatholoog?

“Dat vind ik niet. Met een forensische sectie wordt het kind tijdelijk min of meer ‘afgepakt’ van de ouders, zo ervaren zij dat vaak. Want het betekent nogal wat als je je kind een gerechtelijke sectie moet laten ondergaan, terwijl je zelf in een rouwproces zit. Je kunt niet bij je kind. Het heeft soms zelfs een negatief effect op het rouwproces, waar ouders voor

■ Vidija Soerdjbalie-Maikoe

- Studie geneeskunde, Medische Faculteit Paramaribo en VU Amsterdam.
- Vier jaar promotieonderzoek prostaatkanker, Leids Universitair Medisch Centrum (LUMC).
- Vijfjarige opleiding pathologie tot klinisch patholoog, Erasmus MC, Rotterdam, met als aandachtsgebied forensische pathologie (met twee stages bij het Nederlands Forensisch Instituut).
- In 2005 indiensttreding bij het NFI, hier tweejarig opleidingstraject forensische pathologie. Hiervoor bestaat nog geen aparte registratie in Nederland; samen met Ann Maes en andere forensisch pathologen wel geregistreerd bij NFI en rechtbank. Bij rechtbank beëdigd als forensisch patholoog.
- Verdere verdieping in aandachtsgebied forensische kinderpathologie, met o.a. vijf modules van de International Pediatric Pathology Association (IPPA) en graduation tot kinderpatholoog in Corfu.
- Protocol forensische kinderpathologie opgesteld, samen met collega Ann Maes.
- Handboek 'Forensisch postmortem onderzoek bij minderjarigen' geschreven (uitgegeven via NFI).
- Diverse internationale bijscholingsactiviteiten op het gebied van forensische kinderpathologie (waaronder kindermishandeling) en klinische pathologie. Lidmaatschap landelijke werkgroep kinderpathologie.
- Plaatsvervangend opleider forensische pathologie NFI.

de rest van hun leven last van houden. Daar moet je dus zeer zorgvuldig mee omgaan. Het mooiste zou zijn als er een soort tussenschakeling was tussen een klinische en een forensische sectie op een minderjarige. Dat als de lijkschouwer iets ziet wat hij niet vertrouwt, er een soort extra schouw plaatsvindt door iemand die gespecialiseerd is in het herkennen van aspecten van kindermishandeling. Een soort tussenbeoordeling dus, voordat je eventueel overgaat tot een gerechtelijke sectie. Er is een tijd sprake geweest van de NODO-procedure, Nader Onderzoek Doods Oorzaak, die zou worden ingevoerd. Wij hadden gehoopt dat die procedure zo'n tussenbeoordeling mogelijk zou maken. Maar die ontwikkeling staat momenteel stil voor zover ik weet. Of dat doorgaat, is onduidelijk."

Samen met uw collega Ann Maes heeft u een handboek geschreven. Probeer u daarmee verandering te brengen in die situatie?

"Wij vragen ons af of de scholing van klinici (pathologen, kinderartsen, lijkschouwers, red.) op forensisch vlak voldoende is om allerlei aspecten van kindermishandeling en geweld te kunnen herkennen. In de primaire opleiding en bijscholing is weinig aandacht voor letselbeoordeling. Daar komt nog bij dat lijkschouw op minderjarigen in de praktijk van een kinderarts of lijkschouwer veel minder voorkomt dan bij een volwassene. Bovendien is vaak niet bekend wat een forensische sectie op een minderjarige inhoudt. Daarom hebben mijn collega Ann Maes en ik in het boekje aangegeven wat wij allemaal doen bij de kinderen. Wij noemen een aantal aspecten waarvan wij hopen dat daar in de setting van de gewone kinderpathologie wat meer aandacht voor komt en dat de pathologen dat kunnen gebruiken om signalen van kindermishandeling te herkennen. Al is dit in wezen nog niet het juiste boek. Je zou eigenlijk een leerboek moeten uitgeven, waarin je letsels met afbeeldingen laat zien. Daar hoop ik in de toekomst meer aan te doen."

Uw boek is gratis te downloaden van de NFI-website. Wat heeft de politie aan het boek? De forensische opsporing met name?

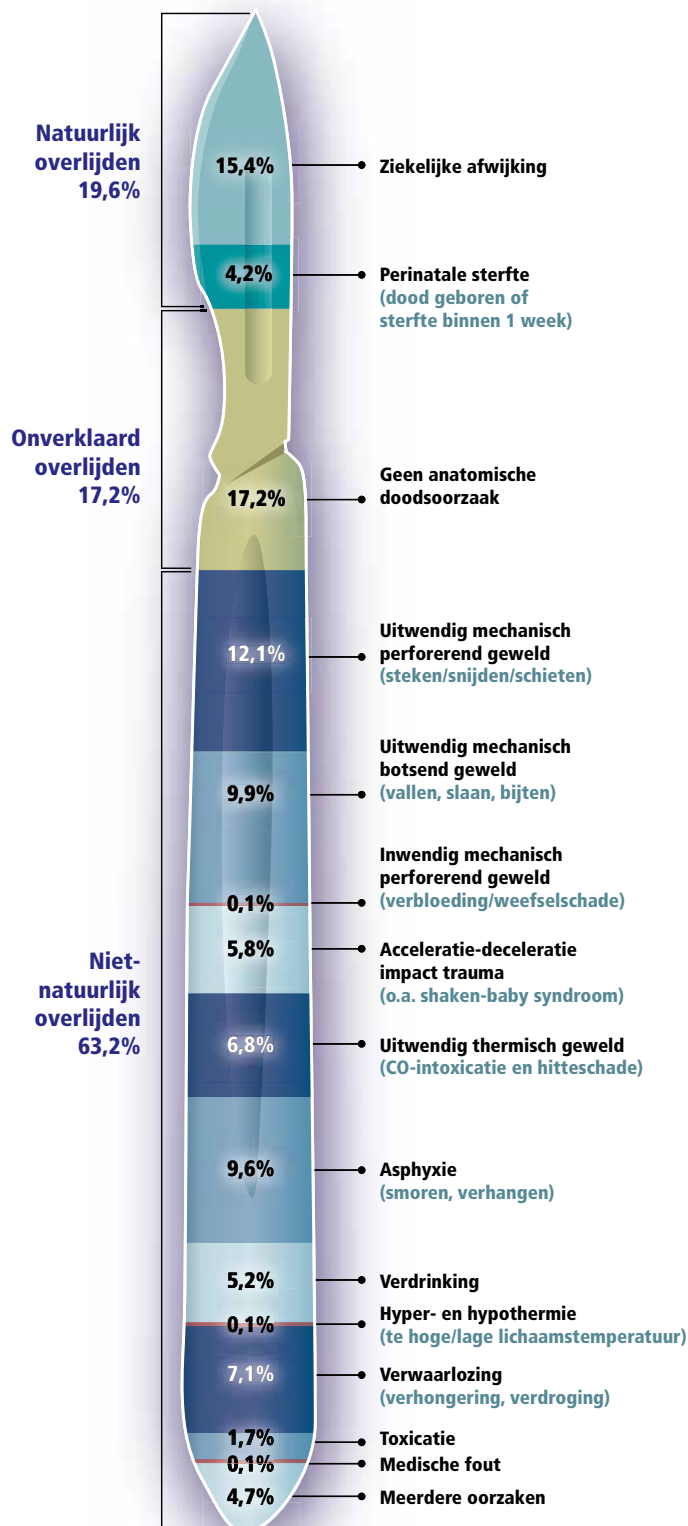
"Ik denk dat het lezen van het boek kan helpen om een beeld te krijgen van wat ze kunnen verwachten als hier een kindje binnenkomt. Er staan algemene aspecten in van wat een forensische sectie is, wat we allemaal uitzoeken, maar ook welke termen wij gebruiken. Dat kan bijdragen aan het gemakkelijker interpreteren van onze rapportage. Daarnaast vermeldt het onder andere doodsoorzaken, waar kinderen aan zijn overleden (zie infographic, red.)."

Heeft de politie overigens zelf nog invloed in dit hele proces?

"Bij het schouwen gaat het niet alleen om de schouwresultaten, maar om het hele plaatje. Als de politie vermoedt dat er 'iets aan de hand' is geweest, dan kan dat een reden zijn om het stoffelijk overschot toch voor te dragen voor een gerechtelijke sectie. Ook al heeft de lijkschouwer niets bijzonders

Verdeling naar aard van overlijden van onderzochte kinderen

In de periode 1996-2009 in totaal 688 secties verricht op minderjarigen (0 tot 18 jaar)



Bron: Nederlands Forensisch Instituut

>>

■ Interview

>> gevonden. Bijvoorbeeld als de politie weet dat er regelmatig klappen vallen in het gezin, dat de vader zijn kinderen slaat en zijn vrouw mishandelt. Dan kan de lijkschouwer overstag gaan. Het is een samenspel van tactische kanten en de visie van de lijkschouwer, maar alleen tactische redenen kunnen voldoende zijn voor een gerechtelijke sectie. Er komt bij ons jaarlijks ook een aantal in eerste instantie onverklaarde overlijdensgevallen vanwege een tactisch 'moeilijke' situatie."

Wat gebeurt er als u zelf ook geen doodsoorzaak vindt?

"In de periode van 1996 tot en met 2009 hebben we 688 minderjarigen onderzocht. In de meeste gevallen vonden we wel een doodsoorzaak: bij 65 procent was sprake van een niet-natuurlijke doodsoorzaak, bij twintig procent was er een natuurlijk overlijden - een ziekte - , en bij vijftien procent was er, ook na sectie, onverklaard overlijden. Die onverklaarde, dat zijn kindjes waarbij ik niets heb gevonden. Als forensisch patholoog doe ik dus niet alleen onderzoek naar letsels, maar ook naar ziekten, groeiafwijkingen. Wij zijn opgeleid tot klinisch patholoog en forensisch patholoog. Dat is in de praktijk erg handig. In tegenstelling tot de praktijk in het buitenland, waar een gerechtelijk patholoog die geen ziekelijke afwijkingen kan onderzoeken, soms wordt bijgestaan door een klinisch patholoog. Eventueel laten we extra onderzoeken doen, zoals radiologisch onderzoek en toxicologisch onderzoek. Het kan namelijk gebeuren dat je uitwendig niets vindt, maar dat later uit het tox-rapport blijkt dat het kind iets toegediend heeft gekregen, in de voeding, of anders. Gelukkig komt dat weinig voor, tussen 1996 en 2009 maar in twee procent van

de gevallen. Maar het is toch de moeite waard om te onderzoeken, elke casus is er een te veel. Er zijn ook vormen van mishandeling bij jonge kinderen waarvan je bij sectie niets terug hoeft te vinden, maar die zal ik niet noemen. Het niet kunnen aantonen van een doodsoorzaak sluit dus een niet-natuurlijke doodsoorzaak niet uit."

U bent zelf moeder; is het niet moeilijk om dit werk te doen?

"In 1989 liep ik als eerstejaars student geneeskunde tussen de stoffelijke overschotten van de SLM vliegtuigramp in Suriname. Dat was zó indrukwekkend. Mijn interesse in het vak pathologie werd duidelijk. Bovendien kon ik de lijkengeur goed verdragen, een niet onbelangrijk aspect van het vak. Intussen ben ik moeder van drie kinderen. Ik kan de knop omzetten als ik hier de draaideur uit kom. Misschien is het juist wel een stimulans om te zien hoe je kinderen lief kunt hebben, terwijl ik op de werkvloer vaak het resultaat van het tegenovergestelde zie. Al is er wel één zaak die me altijd is bijgebleven. Ik moest een sectie doen vlak nadat we hier op het NFI een Sinterklaasviering hadden gehad. De kinderen die daar waren, ook die van mij, kregen cadeautjes en waren zó blij. Toen ik daarna in de sectiekamer kwam, met een kindje dat op een niet-natuurlijke wijze om het leven was gekomen, was dat zo'n groot contrast, dat ik dat nooit vergeten ben. Aan de andere kant is dat ook een goed teken, dan besef je dat je toch een mens bent."

Wat drijft u om dit werk te blijven doen?

"Ik houd heel veel van kinderen. Maar ik weet ook dat ik voor de kinderen die ik onderzoek eigenlijk niets meer kan betekenen. En toch probeer ik iets voor ze te doen. Want als het recht zegeviert, krijgt het kind op de een of andere manier toch een soort genoegdoening, vind ik. En door mijn onderzoek optimaal te doen, werk ik misschien ook mee aan de bescherming van de andere kinderen in het gezin. Dan kan een broertje of zusje misschien wél in een veilige omgeving groot worden. Naast dat ik het werk ontzettend interessant vind, is dát mijn drijfveer." ■

Wilt u reageren op dit interview?

Mail naar redactie.blauw@politieacademie.nl

Voor meer informatie

Het boek 'Forensisch post mortem onderzoek bij minderjarigen' (2010, ISBN: 9789081020824) is gratis te downloaden van de NFI website. Ga naar: NFI > Het NFI > Publicaties > Boeken. In boekvorm bestellen kan ook.

PKN > Criminaliteit > Huiselijk geweld > Kindermishandeling

"Als de politie vermoedt dat er iets aan de hand is geweest, kan dat reden zijn om het stoffelijk overschot voor te dragen voor een gerechtelijke sectie."

