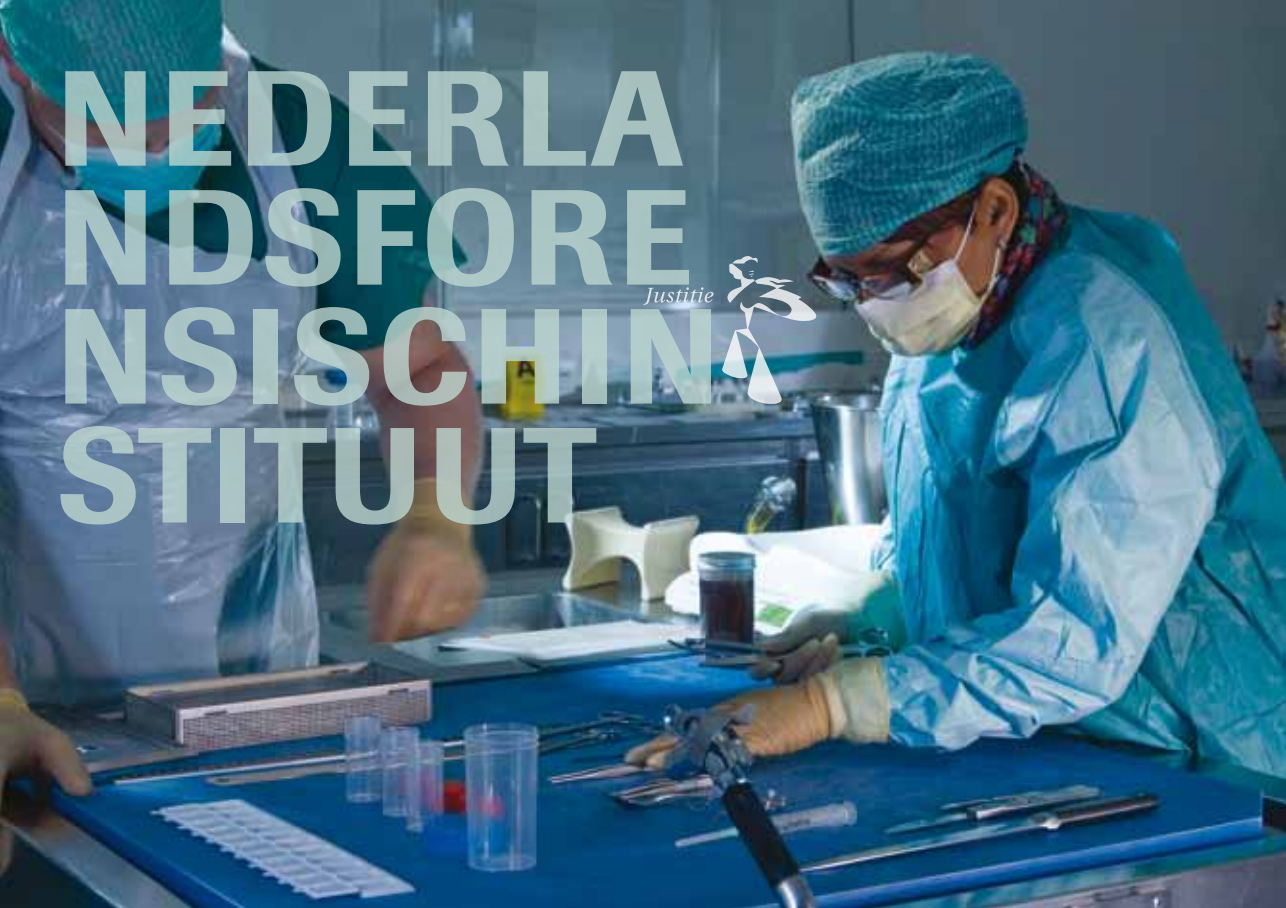



NEDERLANDS FORENSISCH STITUUT

Justitie



Forensisch post mortem onderzoek bij minderjarigen

*Theoretische en praktische aanbevelingen
voor artsen en arts-pathologen*

Vidija Soerdjbalie-Maikoe
Ann Maes

Colofon

Uitgave Nederlands Forensisch Instituut,
april 2010

Eindredactie

MVA Communicatie, Den Haag

Vormgeving

Idefix vormgeving en communicatie

Drukwerk

Opmeer Drukkerij

Bezoekadres

Laan van Ypenburg 6
2497 GB DEN HAAG

Postadres

Postbus 24044
2490 AA DEN HAAG

Telefoon (070) 888 66 66

Fax (070) 888 65 55

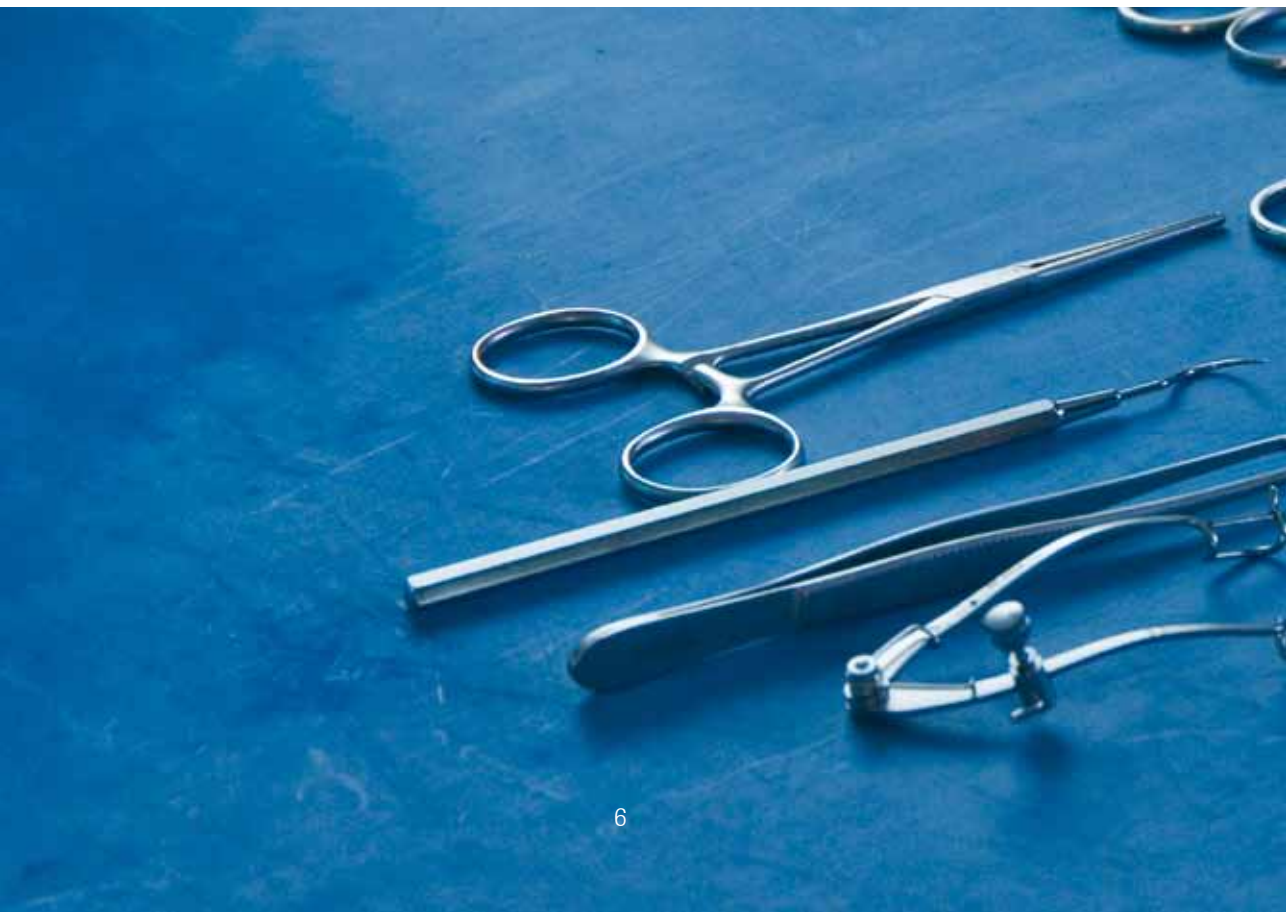www.forensischinstituut.nl

ISBN-nummer

978-90-810208-2-4

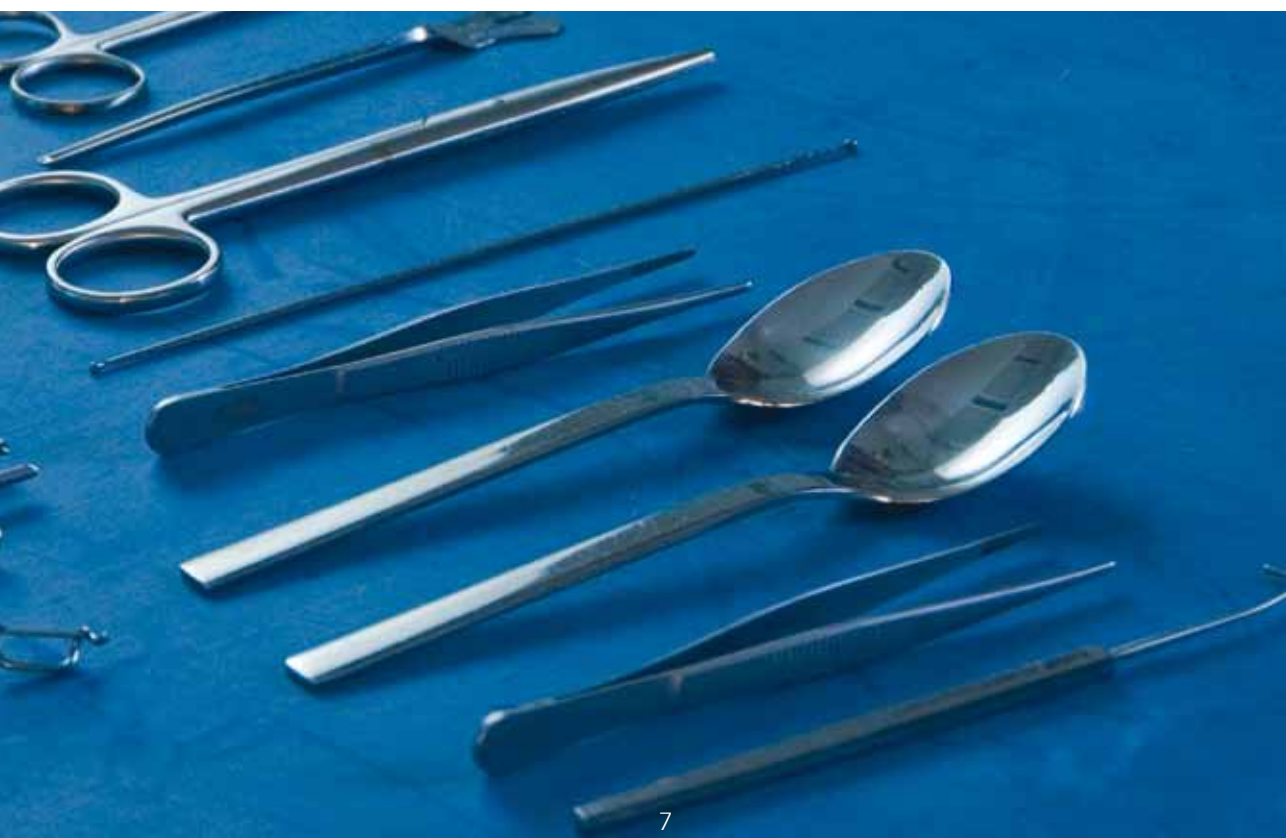Forensisch
post mortem onderzoek
bij minderjarigen

Onze dank gaat uit naar alle collega's die op welke wijze dan ook een bijdrage hebben geleverd aan de totstandkoming van dit boekje, in het bijzonder drs. R. Bilo, consulent forensische pediatrie, en dr. R. van Rijn, (kinder)radioloog.



Voorwoord

Forensische kennis onmisbaar bij elk
post mortem onderzoek



Het overlijden van een minderjarige is een dramatische gebeurtenis voor nabestaanden en vaak ook voor hulpverleners. De impact van dit overlijden blijkt ook uit de maatschappelijke aandacht voor dit onderwerp en de daarmee samenhangende media-aandacht.

Een aanwijsbare doodsoorzaak levert vaak een bijdrage in de rouwverwerking van nabestaanden. Om zo'n aanwijsbare doodsoorzaak vast te stellen, is veelal post mortem pathologisch onderzoek nodig.

Bij (verdenking van) niet-natuurlijk overlijden en in sommige gevallen van onverklaard overlijden start een justitieel traject. Het forensisch post mortem onderzoek dat volgt wil geweldsinwerking aantonen of uitsluiten. Daarnaast wordt alles wat verder van belang kan zijn onderzocht. Dit zijn bijvoorbeeld aspecten van kindermishandeling, zoals groeiachterstand en verwaarlozing. Bij de opsporing en vervolging staat bewijsvoering of juist vrijspraak van verdachten centraal. Dit kan er bijvoorbeeld voor zorgen dat andere kinderen in een gezin beschermd kunnen worden, zodat eventuele herhaling van geweld wordt voorkomen.

Veel meer dan kogelgaten tellen

Veel mensen hebben overigens een onjuist beeld van forensisch post mortem pathologisch onderzoek. Sommigen denken dat het niet meer behelst dan het tellen van kogel-

gaten. Een gedachte die haaks staat op de uitvoerige en zorgvuldige procedure die aan dit onderzoek ten grondslag ligt. Daarbij vormt het onderzoek naar eventueel aanwezige onderliggende, ziekelijke afwijkingen een essentieel onderdeel.

Volledig, adequaat en zorgvuldig

Forensisch post mortem pathologisch onderzoek moet volledig, adequaat en zorgvuldig worden verricht. Het vereist dan ook forensische expertise bij de onderzoeker in kwestie. Forensisch post mortem pathologisch onderzoek op minderjarigen in Nederland wordt vooralsnog alleen bij het NFI verricht. Dit gebeurt door forensisch (kinder)pathologen. Deze menen dat ook bij post mortem onderzoek dat niet op strafrechtelijke basis plaatsvindt, adequate forensische kennis onmisbaar is. Dit is bijvoorbeeld het geval bij klinische obductie op minderjarigen.

Vals-positief of vals-negatief

Het blijkt dat niet alle collega-artsen en -pathologen die klinische obducties uitvoeren over voldoende forensische kennis beschikken. Dit is niet zo vreemd, aangezien hier in de opleiding tot arts en arts-patholoog (te) weinig aandacht aan wordt besteed. Ook krijgt men in de dagelijkse praktijk nauwelijks te maken met forensische casuïstiek. Toch is het goed als men alert is op forensische aspecten bij het verrichten van klinisch post mortem onderzoek. Nog te vaak stelt men vals-positieve of vals-negatieve bevindingen vast. Hierdoor wordt forensisch post mortem pathologisch onderzoek ten overvloede of juist ten onrechte niet verricht. Mogelijk worden hierdoor gevallen van fatale kindermishandeling over het hoofd gezien.

Stapsgewijze beschrijving

Dit alles was voor ons aanleiding dit handboek uit te brengen. Het beschrijft stapsgewijs hoe forensisch post mortem onderzoek op minderjarigen in Nederland wordt verricht. Het gaat om een vrijwel compleet onderzoek, verricht volgens een hiervoor opgesteld werkprotocol. Deze werkwijze waarborgt de kwaliteit en garandeert volledigheid en toegankelijkheid voor contra-expertise.

Optelsom van kennis en ervaring

Als auteurs willen wij met dit handboek onze forensische expertise delen met collega's die op welke wijze dan ook betrokken zijn bij post

mortem onderzoek bij minderjarigen. Dit om te ondersteunen bij het tijdig en correct signaleren van aspecten van geweldsinwerking, waaronder kindermishandeling.


De processen die in dit boekje staan beschreven zijn een optelsom van kennis en ervaring. Het biedt daarmee een extraatje boven op datgene wat in de theoretische leerboeken wordt beschreven. We hopen dat het lezen van dit boekje u een goed en compleet beeld geeft van het post mortem onderzoek. Hopelijk verschijnen er in de toekomst nieuwe oplagen van deze uitgave, verrijkt met aanvullingen uwerzijds!

Over de auteurs:

Dr. V. Soerdjbalie-Maikoe en drs. A. Maes zijn beiden geregistreerd als klinisch patholoog met als aandachtsgebied de kinderpathologie. Daarnaast hebben zij door het doorlopen van een forensisch opleidingstraject, zowel nationaal als internationaal, forensische expertise ontwikkeld. Beiden zijn als forensisch kinderpatholoog verbonden aan het Nederlands Forensisch Instituut (NFI). Het dagelijks werk bestaat voor een groot deel uit het verrichten, rapporteren en toelichten van forensisch post mortem pathologisch onderzoek, zowel op minderjarigen als niet-minderjarigen. Nevenactiviteiten zijn vooral gericht op het verrichten van contra-expertise ten aanzien van (inter)nationale casuïstiek en onderzoeks- en onderwijsactiviteiten voor medewerkers binnen de strafrechtsketen.

Inhoudsopgave

Hoofdstuk 1 Inleiding	13
1.1 Overlijden van minderjarigen in Nederland	14
1.2 Forensisch post mortem onderzoek bij minderjarigen in Nederland	14
Hoofdstuk 2 (Inter)nationaal gehanteerde richtlijnen	17
2.1 Perinatale sterfte	18
2.2 SUID of SUDI: onverklaard overlijden bij minderjarigen ouder dan 7 dagen en jonger dan of gelijk aan 1 jaar	18
2.3 SUDC: onverklaard overlijden bij minderjarigen ouder dan 1 jaar en jonger dan of gelijk aan 11 jaar	19
2.4 GADO: onverklaard overlijden bij minderjarigen ouder dan 11 jaar en jonger dan 18 jaar	19
Hoofdstuk 3 Forensisch post mortem onderzoek bij minderjarigen in Nederland	23
3.1 Voorbereidend deel	24
3.2 De forensische sectie	25
3.3 Rapportage en analyse van ‘the manner of death’	30
Hoofdstuk 4 Veiligstellen materiaal	33
Hoofdstuk 5 Retrospectief dossieronderzoek	41
5.1 Methode	42
5.2 Resultaten	44
5.3 Subverdeling in hoofdgroepen	46
Hoofdstuk 6 Bijlagen	49
Bijlage 1: Vragenlijst bij plots, onverklaard overlijden van een kind ouder dan 7 dagen en jonger dan of gelijk aan 1 jaar	51
Bijlage 2: Benodigde documenten en overige bijzonderheden bij intake forensische sectie	57
Bijlage 3: Werkschema postmortaal radiologisch onderzoek bij minderjarigen	61
Bijlage 4: Werkschema afname zedenset	63
Bijlage 5: Checklist forensische sectie	67
Bijlage 6: Uitsnijschema routine microscopisch onderzoek en richtlijnen voor specifiek onderzoek	89



H.1 Inleiding

Jaarlijks overlijden in Nederland 1100-1800 minderjarigen, volgens gegevens van het CBS. De meeste hiervan vallen in de leeftijdscategorie 0-1 jaar¹.

Daarbij overlijden per jaar circa 40 minderjarigen door ingewerkt geweld van buitenaf of door mishandeling². Volgens de Nederlandse wet is een minderjarige: 'zij die de ouderdom van achttien jaren niet hebben bereikt en niet gehuwd of geregistreerd zijn dan wel gehuwd of geregistreerd zijn geweest of met toepassing van art. 253ha meerderjarig zijn verklaard' (artikel 1:233 BW).



1.1 Overlijden van minderjarigen in Nederland

Natuurlijk of niet-natuurlijk

In verreweg de meeste gevallen van overlijden is er een oorzaak voor overlijden. Er is dan sprake van natuurlijk of niet-natuurlijk overlijden.

- **Natuurlijk overlijden:** hier kan een klinische obductie worden aangevraagd om meer inzicht te verkrijgen in de aangewezen doodsoorzaak of om een doodsoorzaak vast te stellen. Een klinisch (kinder)patholoog verricht de klinische obductie in een ziekenhuis. Dit met toestemming van de nabestaande(n) of bij leven afgegeven toestemming door de overledene (artikel 72 van de Wet op de lijkbezorging (WLB)).
- **Niet-natuurlijk overlijden:** het overlijden is direct of indirect het gevolg van geweldsinwerking (accidenteel of niet-accidenteel), schuld of opzet van een ander of zelfmoord. In de gevallen waarbij er strafrechtelijke vervolging of vermoeden daartoe bestaat, neemt de officier van justitie het lichaam in beslag en wordt gerechtelijke sectie gelast. Hier is dus geen toestemming van de nabestaande(n) nodig (artikel 73 lid 1a van de WLB). De officier van justitie geeft opdracht tot de gerechtelijke ofwel forensische sectie. Een (forensisch) kinderpatholoog van het Nederlands

Forensisch Instituut (NFI) verricht de sectie. Deze rapporteert de bevindingen aan de opdrachtgever, de officier van justitie.

Onverklaard

Soms is het niet direct duidelijk of een minderjarige een natuurlijke of niet-natuurlijke dood is gestorven. In dat geval is sprake van 'onverklaard overlijden'. Hier kan nader onderzoek nodig zijn om meer inzicht te verkrijgen in een eventuele doodsoorzaak. De gemeentelijke lijkschouwer beslist uiteindelijk tot het afgeven van een verklaring van natuurlijk of niet-natuurlijk overlijden. Als een verklaring van niet-natuurlijk overlijden wordt afgegeven, kan de officier van justitie een gerechtelijke sectie gelasten. Momenteel is een NODO-procedure (Nader Onderzoek Doodsoorzaak bij Onverklaard overlijden van minderjarigen) in ontwikkeling. Dit NODO-onderzoek wordt in de toekomst ingezet bij deze categorie van onverklaarde overlijdensgevallen. Het NODO-onderzoek is een niet-strafrechtelijke procedure.

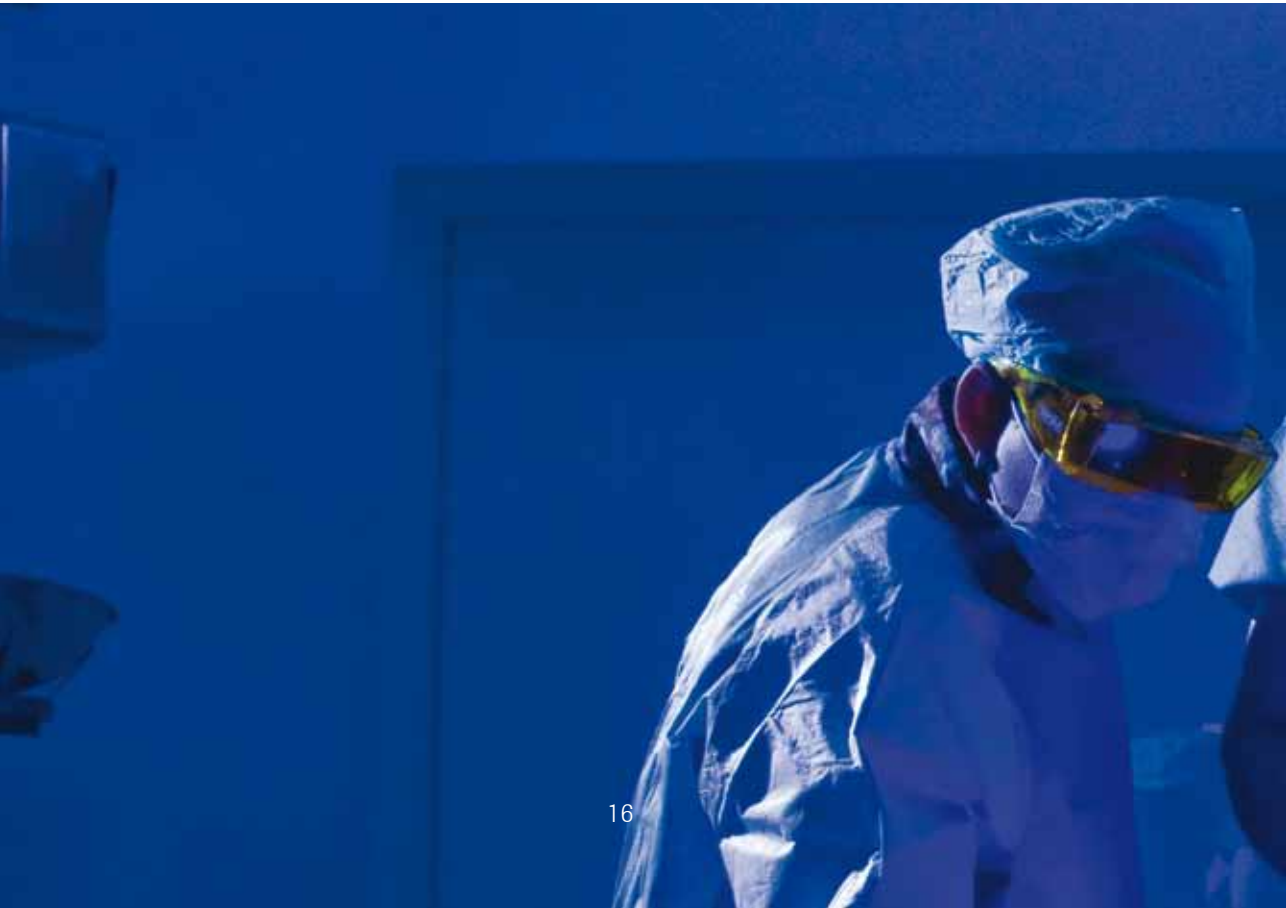
1.2 Forensisch post mortem onderzoek bij minderjarigen in Nederland

Forensisch post mortem onderzoek bij minderjarigen wordt in Nederland vooralsnog alleen verricht bij het NFI. De forensische sectie is een essentieel onderdeel van dit onderzoek. Een forensisch kinderpatholoog, werkzaam

op de afdeling Pathologie/Toxicologie van het NFI, verricht deze sectie. Jaarlijks vinden in Nederland 40-60 forensische secties op minderjarigen plaats. Dit is circa 10% van het totale aanbod van de 400-600 forensische secties. Het forensisch post mortem onderzoek op minderjarigen in Nederland richt zich primair op het onderzoeken van de doodsoorzaak en datgene wat verder van belang kan blijken. Verder brengt men in kaart: de aspecten van groei en ontwikkeling, (eventuele) kindermishandeling, postmortale tijdsbepaling en identificatie. Ook wordt meegedacht en geadviseerd bij reconstructie van 'the manner of death'.

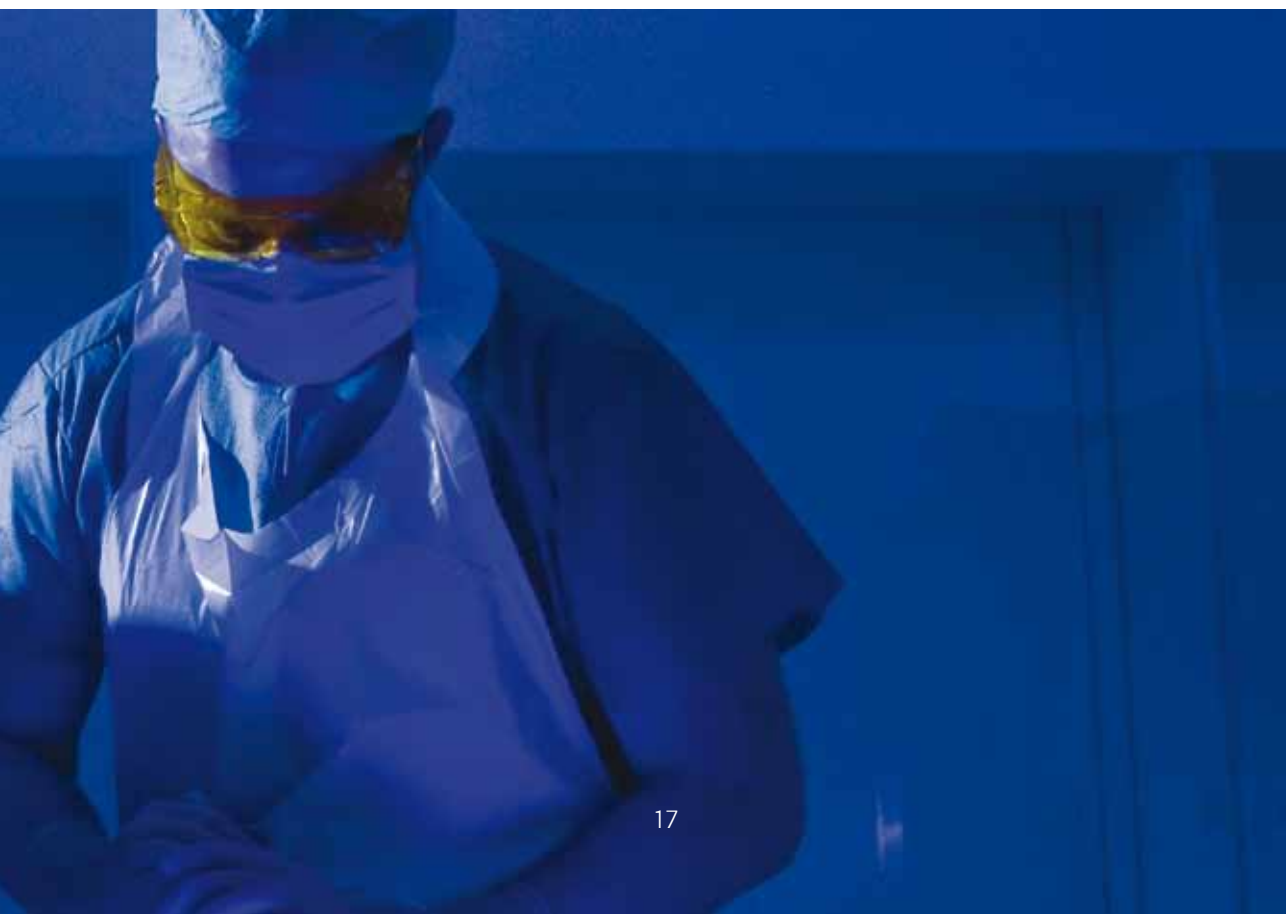¹ Statline CBS, december 2009

² Kuijvenhoven MM, Hekkink CF, Voorn Th B. Overlijdensgevallen onder 0- tot 18-jarigen door vermoede mishandeling: naar schatting 40 gevallen in 1996 gebaseerd op een enquête onder huisartsen en kinderartsen. Ned Tijdschr Geneeskd 1998;142(46):2515-8.



H.2 (Inter)nationaal gehanteerde richtlijnen

Het streven is dat het forensisch post mortem onderzoek state of the art plaatsvindt volgens de huidige (inter)nationale richtlijnen. Met het begrip 'uitgebreid postmortaal onderzoek' bedoelen we: een volledige sectie, inclusief schedelsectie en onderzoek van de hals en gedelegeerde onderzoeken (microbieel, toxicologisch, radiologisch en metabool onderzoek). In dit hoofdstuk lichten we kort enkele begrippen en criteria toe die men (inter)nationaal hanteert bij overlijden van minderjarigen.



2.1 Perinatale sterfte

De World Health Organization (WHO) definieert perinatale sterfte als overlijden tussen 22 complete zwangerschapsweken en 7 complete dagen na de geboorte^{1,2}. Epidemiologisch kan perinatale sterfte geassocieerd zijn met:

- Maternale factoren (maternale leeftijd, ziekte, pariteit en roken)
- Zwangerschapsgerelateerde factoren (pre-eclampsie, antepartum hemorrhagie)
- Bevallingsgerelateerde factoren
- Neonatale zorg
- Etnische factoren
- Socio-economische status³

2.2 SUID of SUDI: onverklaard overlijden bij minderjarigen ouder dan 7 dagen en jonger dan of gelijk aan 1 jaar

Bij plots en onverwacht overlijden van een kind dat ouder is dan 7 dagen en jonger dan of gelijk aan 1 jaar, waarbij het overlijden in eerste instantie niet kan worden verklaard, hanteert men de term: 'Sudden Unexpected Infant Death' (SUID) of 'Sudden Unexpected Death in Infancy' (SUDI)⁴⁻⁷. SUID of SUDI is de meest voorkomende vorm van postneonataal overlijden. Het komt voor bij 1 op de 1000 levend geboren kinderen. Vindt men, na een uitgebreid postmortaal onderzoek van een kind in deze SUID- of SUDI-groep, uiteindelijk wél een doodsoorzaak? Dan spreekt men van

'SUDI-explained' (verklaard). In een recentelijk verschenen publicatie⁸ analyseerde men 1516 post mortem onderzoeken van minderjarigen. Hier van documenteerde men er 546 als SUDI. In slechts 202 van deze SUDI-gevallen (37%) vond men na verder onderzoek een verklaring van overlijden (SUDI-explained). Doodsoorzaken waren onder andere: infectieus, toxicologisch, (non-)accidentele asphyxie (verstikking), metabole ziekten. Bij het overgrote deel (63%) werd dus geen verklaring van overlijden vastgesteld (SUDI-unexplained).

Wordt er na uitgebreid postmortaal onderzoek geen verklaring van overlijden gevonden, dan spreekt men van 'SUDI-unexplained' (onverklaard). (Non-)accidentele asphyxie (verstikking) als mogelijke doodsoorzaak hoeft niet gepaard te gaan met objectieerbare verschijnselen. Dit kan in deze groep dus niet met zekerheid worden uitgesloten. Is sprake van (non-)accidentele asphyxie, dan spreekt men alsnog van SUDI-explained. Is geen sprake van (non-)accidentele asphyxie, heeft er adequaat onderzoek op de plek van lijkvinding plaatsgehad en zijn de risicofactoren in het kader van SIDS (Sudden Infant Death Syndrome) in kaart gebracht, dan spreekt men van Sudden Infant Death Syndrome (SIDS)⁹⁻¹⁴. Om meer inzicht te verkrijgen in de risicofactoren van SIDS, is een vragenlijst ontwikkeld. Deze lijst is weergegeven in Bijlage 1. De uitkomsten hiervan worden meegenomen bij het diagnosticeren van SIDS.

2.3 SUDC: onverklaard overlijden bij minderjarigen ouder dan 1 jaar en jonger dan of gelijk aan 11 jaar

Bij plots, onverwacht overlijden van een minderjarige ouder dan 1 jaar en jonger dan of gelijk aan 11 jaar - waarbij na uitgebreid postmortaal onderzoek geen verklaring van overlijden wordt gevonden - hanteert men de term 'Sudden Unexplained Death in Childhood' (SUDC)¹⁵. SUDC komt het meest voor bij peuters tussen 1 en 4 jaar, naar schatting 1,3 keer per 100.000 peuters per jaar.

In deze categorie moet de mogelijkheid van een fataal verlopende onderliggende genetische afwijking worden overwogen. Hierbij kan bijvoorbeeld gedacht worden aan het long QT-syndroom. Onderzoek naar

genetische afwijkingen valt buiten de competenties van een forensisch onderzoek en wordt dan ook niet verricht. Bij een forensische sectie wordt wel materiaal bewaard voor eventueel genetisch onderzoek.


2.4 GADO: onverklaard overlijden bij minderjarigen ouder dan 11 jaar en jonger dan 18 jaar

Bij plots, onverklaard overlijden van een minderjarige ouder dan 11 jaar en jonger dan 18 jaar, waarbij na uitgebreid postmortaal onderzoek geen oorzaak voor overlijden wordt vastgesteld, hanteert men de term Geen Anatomische Doodsoorzaak (GADO). Ook in deze categorie moet de mogelijkheid van een fataal verlopende onderliggende genetische afwijking worden overwogen.

- ¹ WHO. International Classification of Diseases, 10th revision, Geneva, Switzerland: World Health Organization;1994.
- ² Lansky S, Franca E, Kawachi I. Social inequalities in perinatal mortality in Belo Horizonte, Brazil: the role of Hospital care. *Am J Public Health*, 2007;97:867-873.
- ³ Wigglesworth JS. Causes and classification of fetal and perinatal death. In: Wigglesworth JS, SingerDB, eds. *Textbook of Fetal and Perinatal Pathology*, Cambridge, MA: Blackwell Scientific; 1991:77-91.
- ⁴ The Sudden Infant Death Syndrome. Review article. H. Kinney, B. Thach. *N Engl J Med*. 361; 8. 2009.
- ⁵ The San Diego definition of SIDS- is it practicable? T. Bajanowski, L.Wingenfeld, M. Vennemann. *Scand J of Forensic Sciences* no 1-2008: 1-36.
- ⁶ Sudden Infant Death Syndrome or murder? R. Byard, T. Sawaguchi. *Scand J of Forensic Sciences* no 1-2008:1-36.
- ⁷ The role of post-mortem investigations in determining the cause of sudden unexpected death in infancy. Weber MA, Ashworth MT, Risdon RA et al. *Arch Dis Child*, 2009, feb;94(2):170-1.
- ⁸ Postmortem investigation of sudden unexpected death in infancy: current issues and autopsy protocol. M. Weber, N. Sebire. *Diagnostic Histopathology*, 2009, 15;11:510-523.
- ⁹ Sudden infant death syndrome and unclassified sudden infant deaths: a definitional and diagnostic approach. *Pediatrics* 2004; 114: 234-238.
- ¹⁰ Defining SIDS: deliberations of an expert panel convened by the National Institute of Child Health and Human Development. *Pediatr Pathol* 1991; 11: 677-684.
- ¹¹ Jonge GA de, Engelberts AC, Koomen-Liefting AJM, Kostense PJ. Cot death and prone sleeping position in the Netherlands. *Br Med J* 1989; 298:722.
- ¹² De Jonge GA, Burgmeijer RJ, Engelberts AC, et al. Sleeping position for infants and cot death in the Netherlands 1985-91. *Arch Dis Child* 1993;69:660-3.
- ¹³ Burgmeijer RJ, de Jonge GA. Slaaphouding en toedekken van zuigelingen in het najaar van 1994. *Ned Tijdschr Geneesk* 1995; 139:2568-71.
- ¹⁴ De Jonge GA, Engelberts AC, Kostense PJ. Wiegendood in secundaire buikligging: kenmerken en preventie. *Ned Tijdschr Geneesk* 1996; 140:1890-4.
- ¹⁵ Sudden Death in Toddlers Associated with Developmental Abnormalities of the Hippocampus: a report of five cases. *Pediatric and Developmental Pathology* 10, 208-223, 2007.

In Nederland overlijden volgens gegevens van het CBS jaarlijks 1100-1800 minderjarigen





H.3 Forensisch post mortem onderzoek bij minderjarigen in Nederland

Forensisch post mortem onderzoek bij een minderjarige is een uitvoerig, multidisciplinair onderzoek, dat volgens een daarvoor opgesteld werkprotocol wordt uitgevoerd.



Het onderzoek kent drie hoofdlijnen, te weten:

1. Een voorbereidend deel (voorafgaand aan de sectie)
2. De forensische sectie
3. Rapportage en analyse van 'the manner of death'

3.1 Voorbereidend deel

Het voorbereidend deel gaat vooraf aan de sectie. Een forensisch adviseur van het NFI doet daarbij de aanvraag voor forensisch post mortem onderzoek op een minderjarige. Deze adviseur schat in welk forensisch post mortem onderzoek ingezet dient te worden. Dit op grond van de aard van de zaak. Als er reden is voor onderzoek op biologische sporen, doet het sporenteam van het NFI onderzoek op de plaats van lijkvindings (PL) of de plaats delict (PD).

De forensisch adviseur en dienstdoende forensisch patholoog spreken de zaak telefonisch door. Hierna wordt als volgt een plan van aanpak vastgesteld:

- **Eerst wordt geïnventariseerd of het nuttig is dat een forensisch arts van het NFI een bezoek brengt aan de PL of PD.** Het bezoek van een forensisch arts aan de PL of PD kan om uiteenlopende redenen gewenst zijn. Bijvoorbeeld voor het ter plaatse uitvoeren van forensisch lichtbrononderzoek, het afnemen van een zedensetje, het beoordelen van een eventueel

aanwezig bloedsporenpatroon en de evaluatie van uitwendige letsels. De overlijdensverklaring wordt in principe ingevuld door de lokale schouwwarts, niet door de forensisch arts van het NFI.

- **Met de forensisch adviseur wordt overlegd welke benodigde documenten en overige bijzonderheden (zie bijlage 2) essentieel zijn om mee te nemen bij de sectie.** Verder wordt megedeeld dat de verballisant die de sectie bijwoont het juiste lichaam dient over te dragen. Deze moet dus weten welk lichaam het betreft en ook dat de familie op de hoogte moet zijn van het feit dat sectie wordt verricht. Dit betekent overigens niet dat er toestemming van de familie nodig is. Van de documenten zijn de belangrijkste: het schouwrapport en een, door de forensisch adviseur correct ingevulde, checklist voor het aanvragen van een gerechtelijke sectie. Is de minderjarige overleden in het ziekenhuis, dan is tevens medisch-curatieve en -preventieve informatie gewenst. Net als beeldvormend onderzoek, afgenomen materiaal, bepaalde verklaringen en een toestemmingsformulier voor het opvragen van medische gegevens. Is de minderjarige thuis of elders overleden, dan gaat het bijvoorbeeld om foto's van de woning, de slaapruijme of de vindplaats, om een anamnese volgens het protocol wiegendood of om het ledikantje zelf.

- ***Er wordt een afspraak gemaakt voor het verrichten van post-mortaal beeldvormend onderzoek, voorafgaand aan de sectie.*** Dit onderzoek wordt verricht in het Groene Hart Ziekenhuis Gouda of in het Academisch Medisch Centrum Amsterdam. Doel van dit onderzoek is het vaststellen van eventuele fracturen aan het beenderstelsel, het bepalen van de skeletleeftijd op indicatie en het aantonen of uitsluiten van eventuele ziekelijke afwijkingen aan het beenderstelsel. Het onderzoek wordt verricht volgens de (inter)nationale richtlijnen voor post-mortaal beeldvormend onderzoek bij minderjarigen. Deze zijn weergegeven in een werkschema dat is terug te vinden in bijlage 3. Bij alle minderjarigen wordt een totale CT-scan van het lichaam gemaakt. Bij minderjarigen tot en met 4 jaar wordt daarnaast een totale skeletstatus gemaakt (conventionele röntgenfoto's in meerdere richtingen). Wanneer sprake is van ingewerkt botsend geweld op het hoofd, met daarbij mogelijk opgelopen impressiefracturen van de schedel, dan wordt een 3-dimensionale (3d) CT-scan van de schedel gemaakt. Dit voor (eventuele) latere reconstructiedoeleinden. Zo kan bijvoorbeeld vergelijkend onderzoek worden gedaan naar mogelijk gebruikte voorwerpen die de impressiefractuur veroorzaakt kunnen hebben. Ook wordt in

een substantieel aantal gevallen een waarschijnlijkheidsanalyse gemaakt.

Een radioloog beoordeelt de radiologische beelden meteen. Als sprake is van een of meerdere fracturen aan het beenderstelsel, dan wordt dit meegedeeld aan de kinderpatholoog. Dit om de fractuur/fracturen bij sectie uit te nemen voor breukdateringsonderzoek. Breukdateringsonderzoek kan onder meer de ouderdom van de breuk weergeven. Dit kan evidente informatie verschaffen over het moment van impact. De radiologische beelden worden op cd-rom vastgelegd en vervolgens als stuk van overtuiging (SVO) ingeschreven bij het NFI. Rapportage door de radioloog volgt in een later stadium.

3.2 De forensische sectie

De forensische sectie valt uiteen in vier delen:

1. De voorbereidende handelingen op de sectiekamer
2. De intake: gesprek en overige zaken net voorafgaand aan de sectie
3. De uitwendige schouw en monsterafnames
4. De inwendige schouw, monsterafnames, microscopisch onderzoek en orgaanspecifiek onderzoek

1. De voorbereidende handelingen op de sectiekamer

Bij elke sectie wordt assistentie ver-

*Forensisch post mortem
onderzoek bij een minderjarige
is een uitvoerig, multidisciplinair
onderzoek*



leend door twee technisch assistenten. Het werk van deze assistenten omvat naast het assisteren de gehele logistiek rondom het veiligstellen en vastleggen van materiaal als stukken van overtuiging en eventueel vervoer van materiaal. Daarnaast zijn ze gecertificeerd voor het uitvoeren van screenend radiologisch onderzoek met de C-boog (doorlichtend röntgenapparaat). Ook zijn ze in staat tijdens de sectie specifieke handelingen uit te voeren, zoals het 'en bloc' uitnemen van hersenen en ruggenmerg, het uitnemen van oogbollen, het afprepareren van botten (zoals lange pijpbeenderen) en de reconstructie daarvan. De technisch assistenten maken de sectiekamer gereed en leggen het instrumentarium klaar (zogenoeten 'kindersetje'). Voor de iets oudere minderjarigen wordt ook het standaard instrumentarium klaargelegd. De technisch assistenten nemen het lichaam aan en leggen dit, nog verpakt, op de sectietafel.

2. De intake: gesprek en overige zaken net voorafgaand aan de sectie

De intake vindt plaats in een van de twee intakeruimten op de afdeling Pathologie/Toxicologie van het NFI. Bij de intake zijn betrokken: medewerkers van de politie (waaronder de verbalisant), twee technisch assistenten, een fotograaf van het NFI, de kinderpatholoog, de toxicoloog. De zaak wordt besproken en er wordt afgesproken welke onderzoeken

zullen plaatsvinden. De namen van de aanwezigen bij de intake en sectie worden vastgelegd. Aan de overige administratieve handelingen wordt voldaan. Vervolgens begeeft het team zich naar de omkleedruimten voor beschermende kleding en beschermend schoeisel. Aansluitend gaat het team naar de sectiekamer. Als er verdenking is op aanwezigheid van metalen delen op of in het lichaam, lichten de technisch assistenten, onder toezien oog van de kinderpatholoog, het lichaam door met de C-boog. Een eventueel/eventuele projectiel(en) of delen daarvan, of overige voorwerpen, worden gelokaliseerd en gemarkeerd. Beelden daarvan worden geprint voor opslag in het dossier en voor digitale opslag.

3. De uitwendige schouw en monsterafnames (uitwendig)

- Fotografie. De NFI-fotograaf maakt overzichtsoptnames van de sluiting en eventuele verzegeling van de lijkenzak.
- De lijkenzak wordt geopend en de patholoog verifieert bij de verbalisant of het juiste lichaam (stuk van overtuiging) op de sectietafel ligt.
- De fotograaf maakt een foto van het lichaam en eventuele kleding, sieraden, aanhangende lijnen en andere structuren die van belang zijn. Deze zaken worden vervolgens verwijderd en (deels) aan de politie overgedragen.
- Vervolgens maakt de fotograaf overzichtsoptnames van de voorkant, de achterkant en de zijkanten

van het lichaam en een detailopname van het gelaat.

Monsterafnames uitwendig

a. Zedenset

Als er een indicatie is voor een zedenmisdrijf, wordt een zeden-setje veiliggesteld. Dit gebeurt volgens de voorschriften opgesteld door de forensisch artsen van het NFI. Dit schema is weergegeven als bijlage 4.

b. Monsters voor microbiel onderzoek

Virusuitstrijken voor microbiel onderzoek (kweekstokjes uit keel/neus en rectum/anus op speciaal virustransportmedium) en hersenvocht (na desinfectie van de nek via een naald ter hoogte van de nek).

c. Fibroblastenkweek

(huid-subcutis biopt)
Voor eventueel biochemisch en eventueel genetisch onderzoek.

d. Monsters voor eventueel alcohol- en toxicologisch onderzoek

(glasvocht uit beide oogbollen, hoofdhaar).

e. Indien van toepassing: monsters ten behoeve van entomologisch onderzoek (droog en op alcohol), schotrestenonderzoek (afplakfolies en/of huiddelen), microsporenonderzoek (zoals huidmonsters), DNA- en vergelijkend onderzoek (hoofdhaar, eventueel schaamhaar).

De patholoog verricht de uitwendige schouw, waarbij deze aanwijzingen geeft voor het maken van foto's en

aantekeningen op de daarvoor bestemde checklist (zie bijlage 5). Naast letsels worden ook normaal uitziende structuren in kaart gebracht. Optimale documentatie maakt eventuele intercollegiale toetsing van de casus mogelijk, net als contra-expertise door een onafhankelijke instantie.

Postmortale veranderingen, zoals lijkstijfheid en vlekken, kunnen bij minderjarigen sterk afwijken van die bij volwassenen. Hiermee moet bij de beoordeling rekening worden gehouden. Zo komt het regelmatig voor dat een minderjarige na 6 dagen nog volledig lijkstijf is. Bij een volwassene is echter vaak na 2 dagen al sprake van opgeheven lijkstijfheid.

Petechiae

Puntvormige bloeduitstortingen (petechiae) worden regelmatig gezien in het kader van postmortale veranderingen. Deze zijn bijvoorbeeld gelokaliseerd in lijkvlekken, ook wel vibices genoemd. Het gebeurt regelmatig dat petechiae in lijkvlekken als vals-positief worden geïnterpreteerd en reden zijn voor het aanvragen van een forensische sectie.

Petechiae die niet postmortaal zijn ontstaan, zijn bij leven ontstaan door bijvoorbeeld compressie op het veneus vaatsysteem van de hals (zoals bij verwurging). Petechiae zijn niet specifiek, maar kunnen sterk wijzen in de richting van een mogelijke doodsoorzaak. Plaatsen waar petechiae vaak voorkomen zijn: het gelaat, de bind- en slijmvliezen,

het tandvlees, het behaarde hoofd en achter de oren. Deze gebieden dienen daarom zorgvuldig te worden geïnspecteerd.

Interpretatie

Ook zeer zorgvuldige inspectie is nodig van: de lipriempjes, het tongriempje en de slijmvliezen van de lippen, de neusvleugels en het gebied rondom de mond en neus. Regelmatig worden in deze gebieden letsels, zijnde bloeduitstortingen, al dan niet met verscheuring, aangetroffen. Dit kan duiden op smoren. Reanimatiehandelingen kunnen overigens ook letsels aan slijmvliezen veroorzaken. Daarom moet de toedracht en alles wat van belang mocht blijken, meegenomen worden bij interpretatie van dergelijke letsels.

Hematomen en lijkvlekken kunnen met het blote oog soms moeilijk van elkaar worden onderscheiden. Het incideren van de huid, om de onderhuidse bloeduitstorting bij een hematoom aan te tonen, biedt in de meeste gevallen uitsluitsel. Bij lijkvlekken wordt namelijk geen onderhuidse bloeduitstorting gezien. Een andere mogelijkheid is het doorschijnen met forensische lichtbronnen, wat het onderscheid tussen een hematoom en een lijkvlek zichtbaar maakt. Forensische lichtbronnen betreft lichtbronnen van verschillende golflengten en worden geproduceerd door bijvoorbeeld de crime-scope. Dit onderzoek wordt ook regelmatig gebruikt bij onderzoek naar even-

tuele textielvezels in de mond, bijvoorbeeld in het kader van smoren.

Fotografieren

Letsels worden altijd met een meetlat of naambordje gefotografeerd. Dit met het oog op herkenning van letsels en het controleren van afmetingen hiervan. Het documenteren van letselafmetingen is zeer essentieel. Bijvoorbeeld om een uitspraak te doen over een eventueel voorwerp dat het letsel opgeleverd kan hebben, of de omstandigheden waaronder het letsel kan zijn veroorzaakt. Voor laatstgenoemde worden daarom bij specifieke letsels, zoals schiet- en steekverwondingen, afstanden naar de voetzoolrand en de middenlijn opgemeten.



4. De inwendige schouw

De inwendige schouw betreft een compleet macroscopisch en microscopisch onderzoek van alle organen, inclusief de schedel-hersensectie en evisceratie van de hals en rug. Op indicatie worden organen achtergehouden voor eventueel later te verrichten, deelspecialistisch onderzoek. Dit betreft neuropathologisch onderzoek (hersenen/ruggenmerg), oogpathologisch onderzoek (oogbollen) en breukdateringsonderzoek (botbreuken). Het uitsnijschema voor deelspecialistisch en microscopisch onderzoek zijn weergegeven in de bijlagen 5 en 6. Daarnaast wordt bij onverklaard overlijden een uitsnijschema voor specifieke onderzoeken gehanteerd (zie bijlage 6).

Bij de inwendige schouw worden verder de inwendig af te nemen monsters veiliggesteld. Zie ook hoofdstuk 4. Van elk orgaan wordt een monster uitgenomen en bewaard op formaline in een zogenaamd spijtpotje. Het spijtpotje blijft tot 5 jaren na de sectie bewaard en kan opgevraagd worden voor eventuele contra-expertise.

3.3 Rapportage en analyse van 'the manner of death'

Meteen na de sectie wordt een voorlopige rapportage opgesteld, gericht aan de opdrachtgever, de officier van justitie. Het rapport vermeldt de naam, geboortedatum en het zaaknummer van het NFI en geeft de voorlopige sectiebevindingen. De patholoog ondertekent het stuk, waarna het wordt meegegeven aan de verbalisant, voor de officier van justitie. Het voorlopig rapport wordt in de loop der tijd aangevuld met uitslagen van alle aanvullende onderzoeken en verwerkt tot een definitief rapport. Als bij onverklaard overlijden sterke verdenking bestaat op genetische afwijkingen van het hart, wordt aan de officier van justitie verzocht om de behandelende eerstelijnsarts in kennis te stellen. Dit met het oog op eventueel screenend onderzoek van familieleden. De definitieve rapportage wordt verstuurd naar de officier van justitie en de zaaksteam-leider van de politie.



H.4 Veiligstellen materiaal

Bij elke sectie wordt materiaal veiliggesteld voor verder onderzoek.

Het veiligstellen van materiaal dient zo snel mogelijk na overlijden plaats te vinden. Dit omdat de effecten van postmortale veranderingen de kwaliteit van het materiaal in negatieve zin beïnvloeden.

In hoofdstuk 4 en de bijlagen 5 en 6 is beschreven welk materiaal dient te worden uitgenomen voor microscopisch onderzoek, deelspecialistisch onderzoek en specifiek onderzoek van het hart.



Hieronder staat een overzicht van het veilig te stellen materiaal.

We behandelen achtereenvolgens:

- Alcohol- en toxicologisch onderzoek
- Microbieel onderzoek
- Biochemisch en eventueel genetisch onderzoek
- DNA-onderzoek
- Vergelijkend onderzoek
- Zedenonderzoek
- Antropologisch onderzoek
- Microsporenonderzoek
- Schotrestenonderzoek
- Entomologisch onderzoek
- Radiologisch onderzoek
- Isotopenonderzoek

Alcohol- en toxicologisch onderzoek

Dit onderzoek vindt vaak plaats.

Het gebeurt op de afdeling Pathologie/Toxicologie in het NFI. Hierbij onderzoekt men in het algemeen sectiemateriaal en eventueel spijs-serum/urine. Op indicatie kan overig aangeboden materiaal worden onderzocht (zoals door de politie aangeleverde drugs, pillen, flesvoeding, etc.). Het onderzoek is in het algemeen gericht op het screenen op en eventueel de concentratiebepaling van alcohol en drugs. Op indicatie is bijvoorbeeld ook onderzoek mogelijk in het kader van uitdrogingsparameters, anafylactische reacties. Dat onderzoek wordt door de toxicologen uitbesteed aan een klinisch-chemisch laboratorium.

Voor alcohol-, toxicologisch en eventueel klinisch-chemisch onderzoek worden veiliggesteld:

- Femoraal bloed
- Urine
- Glasvocht links en rechts
- Eventueel: spijs-serum/urine
- Eventueel: door politie aangeleverd overig materiaal
- Hartbloed
- Maaginhoud
- Dunne-darminhoud
- Gal
- Leverweefsel
- Hersenweefsel
- Hoofdhaar
- Op indicatie: bij puntvormige huidperforaties (prikletsels): huidstukje rondom het letsel
- Op indicatie: bij onderzoek op vluchtige stoffen: stukje hersenweefsel in glazen potje, stukjes longweefsel uit elke long in glazen potje

Microbieel onderzoek

Voor onderzoek op virussen worden kweekstokjes afgestroken in keel-/neusholte en anus/rectum.

Voor onderzoek op bacteriën wordt het volgende materiaal veiliggesteld:

- Longweefsel uit beide longen (na schroeien van het oppervlak met een verhit mes)
- Miltweefsel (na schroeien van het oppervlak met een verhit mes)
- Leverweefsel (na schroeien van het oppervlak met een verhit mes)
- Hersenvocht
- Hartbloed

Het microbieel onderzoek vindt plaats in het Bronovo Ziekenhuis te Den Haag. Op het consultformu-

lier dient de juiste vraag te worden geformuleerd. Meestal wordt gekozen voor algemeen virusonderzoek en banale bacteriekweek. Op indicatie kan onderzoek worden ingezet naar specifieke verwekkers, zoals het ROTA-virus, H1N1-virus en tuberkelbacillen.

Biochemisch en eventueel genetisch onderzoek

Materiaalafname voor biochemisch en eventueel genetisch onderzoek is alleen zinvol tot 3 à 4 dagen na het overlijden, afhankelijk van de post-mortale veranderingen. Voor het biochemisch onderzoek en eventueel genetisch onderzoek wordt een huid- en subcutisbiopt veiliggesteld en opgekweekt in het Klinisch Genetisch Centrum Leiden (KGCL). Bij minderjarigen tot 2 jaar worden de opgekweekte fibroblasten voor biochemisch onderzoek doorgestuurd naar het Academisch Medisch Centrum Amsterdam. Standaard wordt onderzoek naar metabole vetzuuroxidatiestoornissen ingezet. Daarnaast wordt, als sprake is van een subduraal hematoom, onderzoek naar Glutaryl-COA Dehydrogenase (GCDH-enzymactiviteit) ingezet. Dit in verband met eventuele glutaaracidurie type 1. Bij minderjarigen waarbij indicatie is voor genetisch onderzoek wordt/worden een deel van of alle opgekweekte fibroblasten bewaard voor eventueel genetisch onderzoek. Daarnaast wordt bij verdenking op cardiale problematiek extra materiaal uit-

genomen (zie bijlage 6). Genetisch onderzoek valt buiten de competenties van het NFI. Indien gewenst, wordt, met toestemming van de officier van justitie, het materiaal hiervoor beschikbaar gesteld.

DNA-onderzoek

Voor eventueel DNA-onderzoek wordt materiaal veiliggesteld. Als geen sprake is geweest van medisch handelen op het slachtoffer, wordt bloed (FTA) veiliggesteld. Is wel sprake geweest van medisch handelen, dan wordt bot- en spierweefsel veiliggesteld. Als dit onderzoek gewenst is, wordt het materiaal overgedragen aan de afdeling Humane Biologische Sporen van het NFI.

Vergelijkend onderzoek

Hierbij wordt materiaal veiliggesteld voor eventueel vergelijkend onderzoek. Het gaat om hoofdhaar en, indien aanwezig, schaamhaar. Als dit onderzoek gewenst is, wordt het materiaal overgedragen aan de afdeling Humane Biologische Sporen van het NFI.

Zedenonderzoek

Op indicatie wordt een zedenset veiliggesteld en, indien nodig, beschikbaar gesteld aan de afdeling Humane Biologische Sporen van het NFI. Een zedenset wordt veiliggesteld volgens het schema weergegeven in bijlage 4.

Antropologisch onderzoek

Indicaties hiervoor kunnen zijn:

- Onderzoek naar compleetheid van het skelet
- Bepalen of de skeletdelen horen bij 1 of meerdere individuen
- Onderzoek naar traumatische beschadigingen aan het skelet die niet zijn ontstaan door post-mortale veranderingen
- Ouderdom van breuken met breukdateringsonderzoek

Het antropologisch onderzoek vindt plaats op de afdeling Pathologie/ Toxicologie van het NFI.

Microsporenonderzoek

Als er aanwijzingen zijn voor inwerking van uitwendig mechanisch botsend geweld, kan MIT-onderzoek (Microanalyse Invasieve Trauma's) worden ingezet. Hiermee wordt nagegaan of er sporen in de letsels zijn achtergebleven of kunnen botstukken op krassen en vormsporen worden vergeleken. Het microsporenonderzoek vindt plaats op de desbetreffende afdeling van het NFI.

Schotrestenonderzoek

Dit onderzoek op afgenomen folies en huiddelen geeft meer inzicht in in- en uitschotverwondingen en helpt om eventuele schootsafstanden te bepalen. Dit onderzoek vindt plaats op de desbetreffende afdeling van het NFI.

Entomologisch onderzoek

De resultaten van dit onderzoek kunnen inzicht geven in postmortale tijdsbepaling. Wanneer er insecten zichtbaar zijn op het lichaam of op de plaats van lijkvinding, kunnen

deze worden veiliggesteld (deels droog en deels op alcohol). Deze kunnen ingezet worden voor entomologisch onderzoek. Dit vindt plaats in het Naturalis in Leiden.

Radiologisch onderzoek

Het radiologisch onderzoek richt zich vooral op het aantonen of uitsluiten van breuken en ziekelijke afwijkingen aan het beenderstelsel. Ook kan de skeletleeftijd worden bepaald. De beelden van het postmortaal radiologisch onderzoek (zie bijlage 3) worden beoordeeld door een kinder-radioloog. Als er overige beeldvormende onderzoeken zijn verricht (bijv. tijdens ziekenhuisopnames), worden deze opgevraagd en opnieuw beoordeeld.

Isotopenonderzoek

Als het lichaam of lichaamsdelen wordt of worden aangetroffen in de buitenwereld, dan wordt materiaal veiliggesteld voor eventueel isotopenonderzoek. Dit onderzoek kan informatie verstrekken over de verblijfsomgeving van het lichaam. Isotopenonderzoek gebeurt op het volgende materiaal:

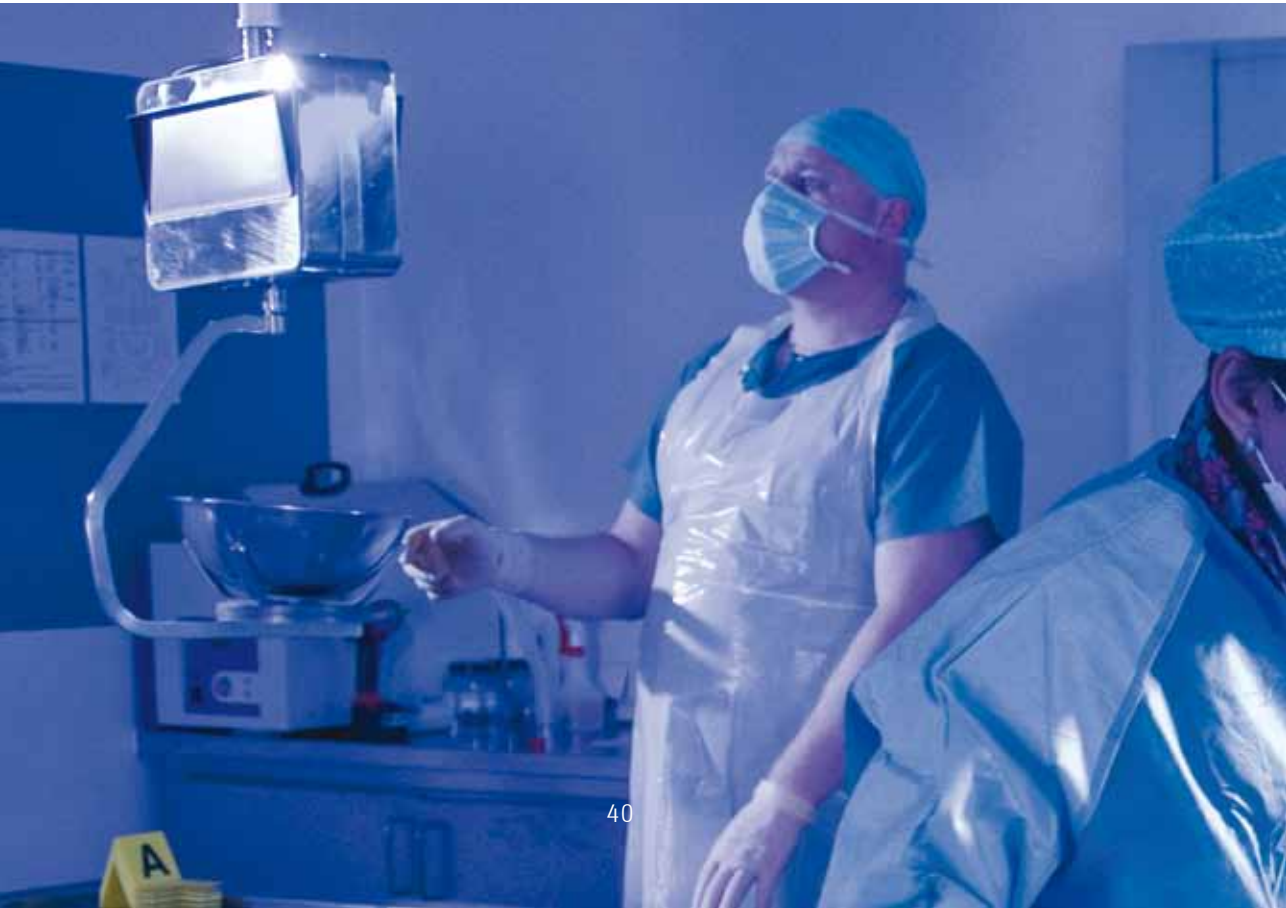
- Haar: een bosje hoofdhaar ter dikte van een potlood, waarbij de haarwortels allemaal aan 1 zijde zijn geplaatst. Is er geen hoofdhaar, dan moet schaamhaar worden veiliggesteld.
- Tand(en): 1 of meerdere tanden of vullingen. Bij voorkeur een gebitselement dat vroeg doorbreekt (zoals snijtand nr. 1) en een element dat laat doorbreekt

*Bij elke sectie wordt
materiaal veiliggesteld voor
verder onderzoek*



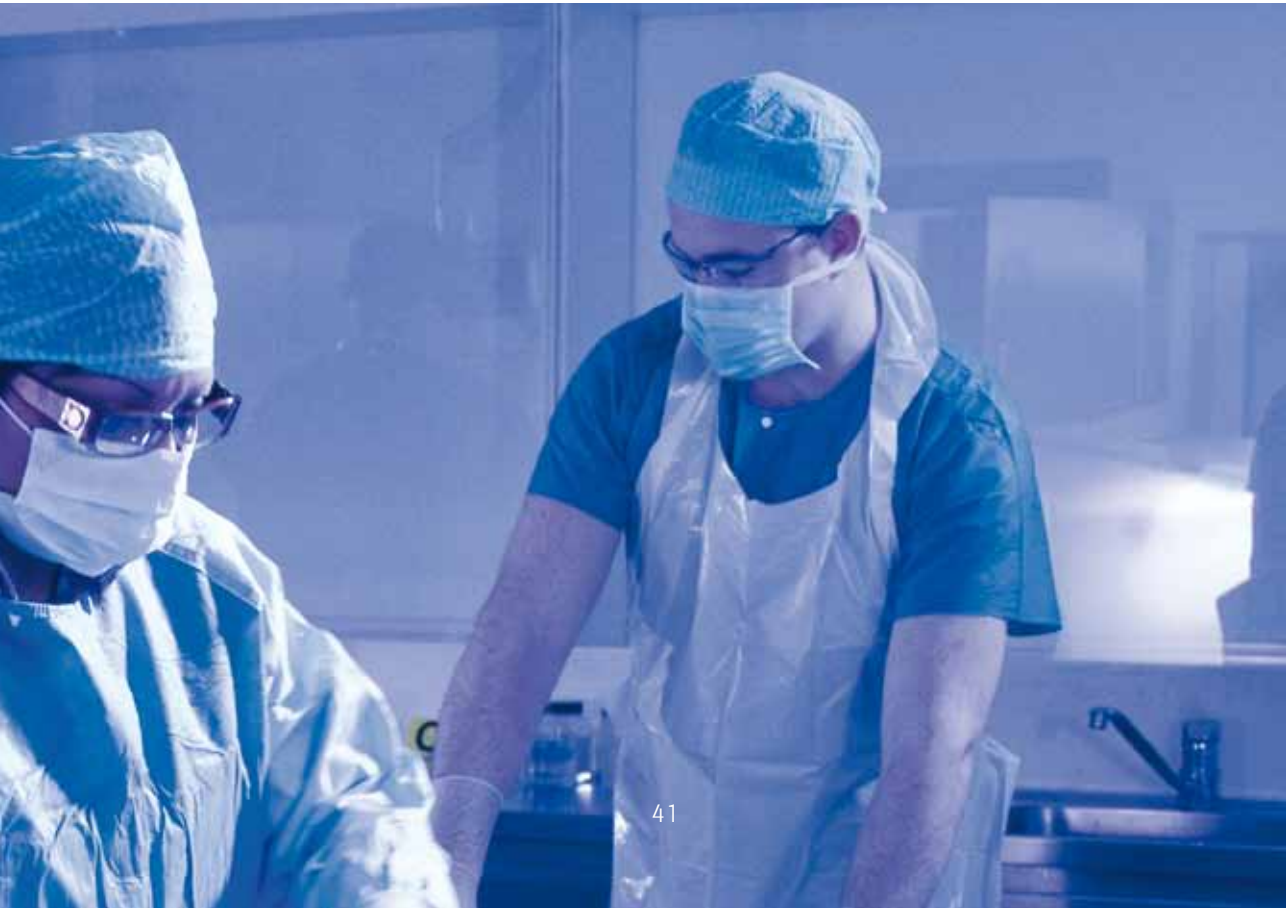(zoals kies nr. 7 of 8).

- Eventueel: nagels.
- Botmateriaal, zowel compacta als spongiosa van heup of rib.
- Zachte weefsels: lever en/of nier en/of long.
- Huid en beenvlies (zonder haren).
- Omgevingsmonsters (lokaal grondwater, grondmateriaal rondom en eventueel uit de kist).
- Watermonsters. Polytheenfles met schroefdeksel; 3 keer spoelen met watermonster en dan (bijna) tot de rand vullen. Het deksel moet goed worden vastgeschroefd. Niet contamineren en bewaren op een koele, donkere plek.



H.5 Retrospectief dossieronderzoek

De kinderpathologen van het NFI evalueerden doodsoorzaken bij minderjarigen met retrospectief dossieronderzoek. Hiervoor analyseerden ze de dossiers van 688 kinderen op wie een forensische sectie is verricht door het NFI. Het gaat om secties in de periode van 1 januari 1996 tot en met 31 december 2009, oftewel de afgelopen 14 jaar. De doodsoorzaak is gecodeerd in hoofdcodes, weergegeven in schema 1.



5.1 Methode

Schema 1. Codering doodsoorzaken

Hoofdcodering	Omschrijving
A. Uitwendig mechanisch perforerend geweld ¹	Steken/snijden Schieten
B. Uitwendig mechanisch botsend geweld ¹	Vallen Slaan Transportongeval Vallen of slaan Bijten
C. Inwendig mechanisch perforerend geweld ²	
D. Acceleratie-deceleratie (-impact)trauma	Shaken-baby-impact-syndroom Multicysteuze encephalopathie, mogelijk op basis van acceleratie-deceleratie trauma
E. Uitwendig thermisch geweld	Koolmonoxide-intoxicatie (CO-intoxicatie) Combinatie CO-intoxicatie en hitteschade Hitteschade
F. Asphyxie ³	Suffocatie (smoren al dan niet met corpus alienum) Strangulatie (verhanging, ligatuur, manueel)
G. Geen anatomische doodsoorzaak ⁴	Ouder dan 7 dagen en jonger dan of gelijk aan 1 jaar oud (SUDI-unexplained ofwel SIDS) Ouder dan 1 jaar en jonger dan of gelijk aan 11 jaar oud (SUDC) Ouder dan 11 jaar en jonger dan 18 jaar oud (GADO)
H. Verdrinking ⁵	

J. Hyper- en hypothermie	Hyperthermie Hypothermie
K. Verwaarlozing	Verhongering (evt. met hypoglycemie) Verhongering in combinatie met hypo- of hyperthermie (bijv. gevonden pasgeborenen) Uitdroging
L. Ziekelijke afwijking ⁶	
M. Toxicologisch	
N. Medische fout	
O. Perinatale sterfte ⁷	

¹ Overlijden primair door verbloeding/weefselschade of secundair door verwikkelingen (bijv. ontsteking).

² Overlijden primair door verbloeding/weefselschade (bijv. na het inslikken van een vreemd voorwerp, zogenaamd corpus alienum) of secundair door verwikkelingen (bijv. ontsteking).

³ Alle gevallen waarbij er sterke aanwijzingen c.q. een bewijs waren/was van suffocatie en/of strangulatie. Als er slechts tactische aanwijzingen waren voor suffocatie en/of strangulatie maar geen bewijs daartoe, is de casus niet meegenomen in deze groep.

⁴ SUDI-unexplained (Sudden Unexpected Death in Infancy, unexplained) ofwel SIDS (Sudden Infant Death Syndrome): ouder dan 7 dagen en jonger dan of gelijk aan 1 jaar oud.

SUDC: Sudden Unexpected Death in Childhood: ouder dan 1 jaar en jonger dan of gelijk aan 11 jaar oud.

GADO: Geen Anatomische Doodsoorzaak: ouder dan 11 jaar en jonger dan 18 jaar oud.

⁵ Primair verdrinking alsook secundair door verwikkelingen (near drowning: op basis van multiorgaanfalen).

⁶ Ziekelijke afwijkingen: hiertoe behoren onder andere: anafylactische shock, ontsteking/sepsis (primair), maligniteit, hypoglycemie (primair door bijv. metabole stoornis), vaatanomalie met verbloeding tot gevolg, ziekelijke afwijking met secundaire uitdroging tot gevolg.

⁷ Dood geboren of sterfte binnen 1 week (22 voltooide weken zwangerschap tot en met 7 dagen na de geboorte).

Hierin zijn niet opgenomen de weggelegde baby's en de kinderen waarbij sterke aanwijzingen waren voor smoren; deze zijn gecodeerd onder code K.

Als sprake is van meerdere doodsoorzaken die elk op zich dan wel in combinatie de dood kunnen verklaren, zijn meerdere coderingen toegekend.

Analyse en grafische weergave

De data werden verzameld in een Microsoft Office Excel 2003-databestand.

5.2 Resultaten

Aantal

In totaal zijn in de periode 1996-2009 688 secties verricht op minderjarigen. Staafdiagram figuur 1 geeft het aantal forensische secties op minderjarigen (y-as) in de periode 1996-2009 weer per jaar (x-as). In de kolommen is het aantal per geslacht weergegeven (lichtgroen=vrouw, donkergroen=man). Per jaar lagen de aantallen tussen 39 en 60 secties.

Behalve in 2008 ondergingen jaarlijks meer mannelijke dan vrouwelijke minderjarigen een forensische sectie. In totaal ging het in 56% van de gevallen om mannen en in 43% van de gevallen om vrouwen. Bij 1% van de gevallen was door postmortale

veranderingen het geslacht niet meer vast te stellen.

Populatie

Figuur 2 toont op de y-as het aantal secties op minderjarigen voor de gehele populatie (N=688). Daarbij geven de staven op de x-as steeds het totale aantal secties per leeftijdsgroep weer.

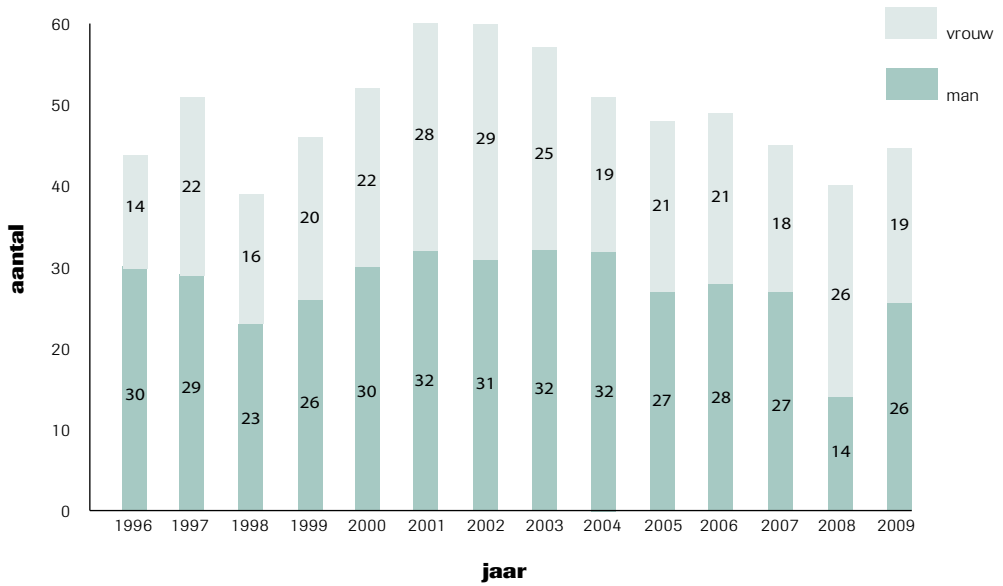
Opsplitsing naar leeftijdsgroepen leidt tot de volgende bevindingen:

- Tussen 22 voltooide zwangerschapsweken tot en met 7 dagen oud (N=100)
- Ouder dan 7 dagen en jonger dan of gelijk aan 1 jaar oud (N=194)
- Ouder dan 1 jaar en jonger dan of gelijk aan 11 jaar oud (N=234)
- Ouder dan 11 jaar en jonger dan 18 jaar oud (N=160).

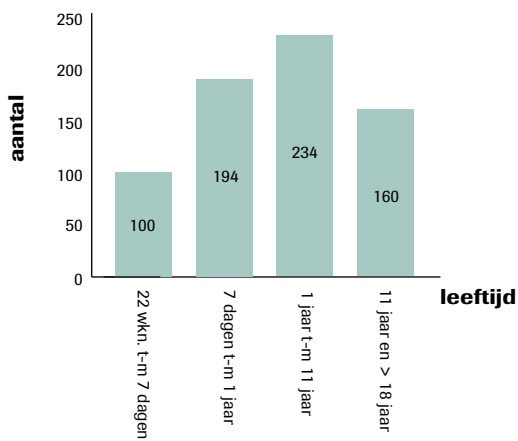
Schema 2. Doodsoorzaken in percentages per code

Uitwendig mechanisch perforerend geweld	12,1
Uitwendig mechanisch botsend geweld	9,9
Inwendig mechanisch perforerend geweld	0,1
Acceleratie-deceleratie(-impact)trauma	5,8
Uitwendig thermisch geweld	6,8
Asphyxie	9,6
Geen anatomische doodsoorzaak	17,2
Verdrinking	5,2
Hyper- en hypothermie	0,1
Verwaarlozing	7,1
Ziekelijke afwijking	15,4
Toxicologisch	1,7
Medische fout	0,1
Perinatale sterfte	4,2
Meerdere codes	4,7

Figuur 1. Verdeling sectie naar geslacht per jaar



Figuur 2. Populatie naar leeftijd



Diagnosen

Aan de 688 minderjarigen zijn diagnosecodes toegekend volgens schema 1. De resultaten zijn weergegeven in schema 2 en in een staafdiagram (figuur 3), met op de y-as de aantallen per code en op de x-as de code (meerdere betekent meer dan 1 code). In de staven zijn de aantallen nogmaals weergegeven.

is overleden. Belemmering van de luchtwegen bijvoorbeeld, hoeft op jonge leeftijd niet gepaard te gaan met objectiveerbare letsels. Dit kan daarom niet met zekerheid worden uitgesloten voor deze groep.

Deze analyse is mede tot stand gekomen door E. van den Akker en drs. L. Meijerman.

5.3 Subverdeling in hoofdgroepen

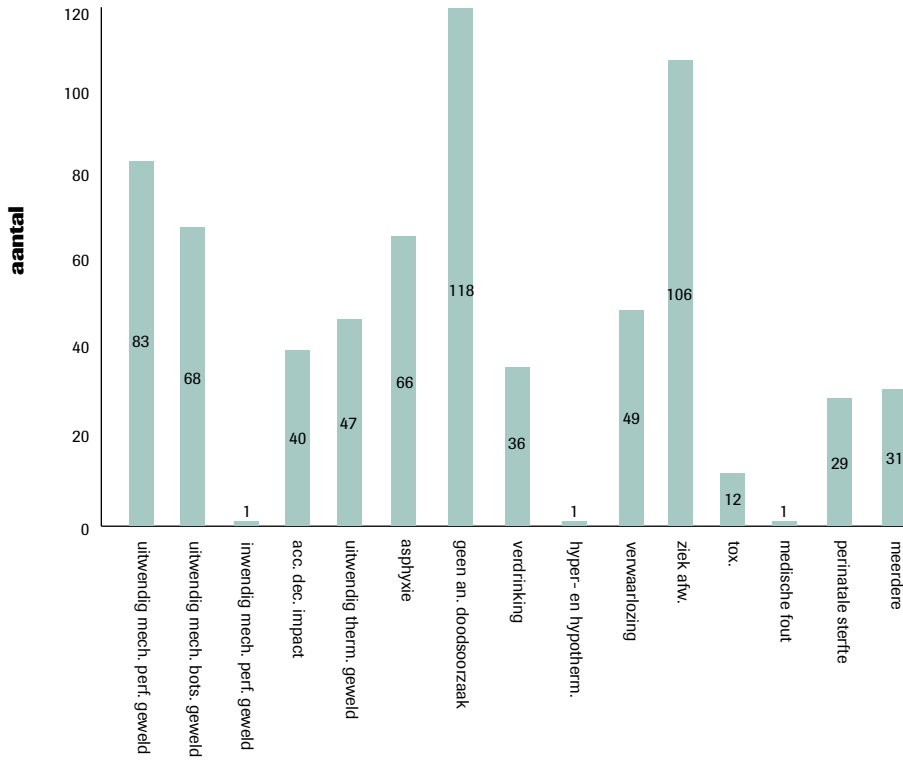
Op basis van de bevindingen is een subverdeling gemaakt in drie hoofdgroepen, te weten:

- Natuurlijk overlijden (ziekelijke afwijking/perinatale sterfte) (19,6%)
- Onverklaard overlijden (geen anatomische doodsoorzaak) (17,2%)
- Niet-natuurlijk overlijden (alle overige codes) (63,2%)

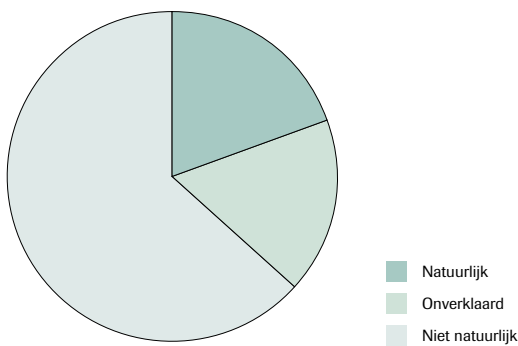
Zoals te verwachten was het aantal niet-natuurlijke overlijdensgevallen beduidend groter (zie ook figuur 4), waarbij de diagnosecode 'uitwendig mechanisch perforerend geweld' in de zin van steken/snijden en/of schieten het vaakst voorkwam (12,1%). Opvallend was het geringe aantal toxicologische doodsoorzaken (1,7%).

Van 17,2% van de onverklaarde overlijdensgevallen kan niet met zekerheid worden uitgesloten dat een deel hiervan door verstikking en dus toch op niet-natuurlijke wijze

Figuur 3. Diagnose codes

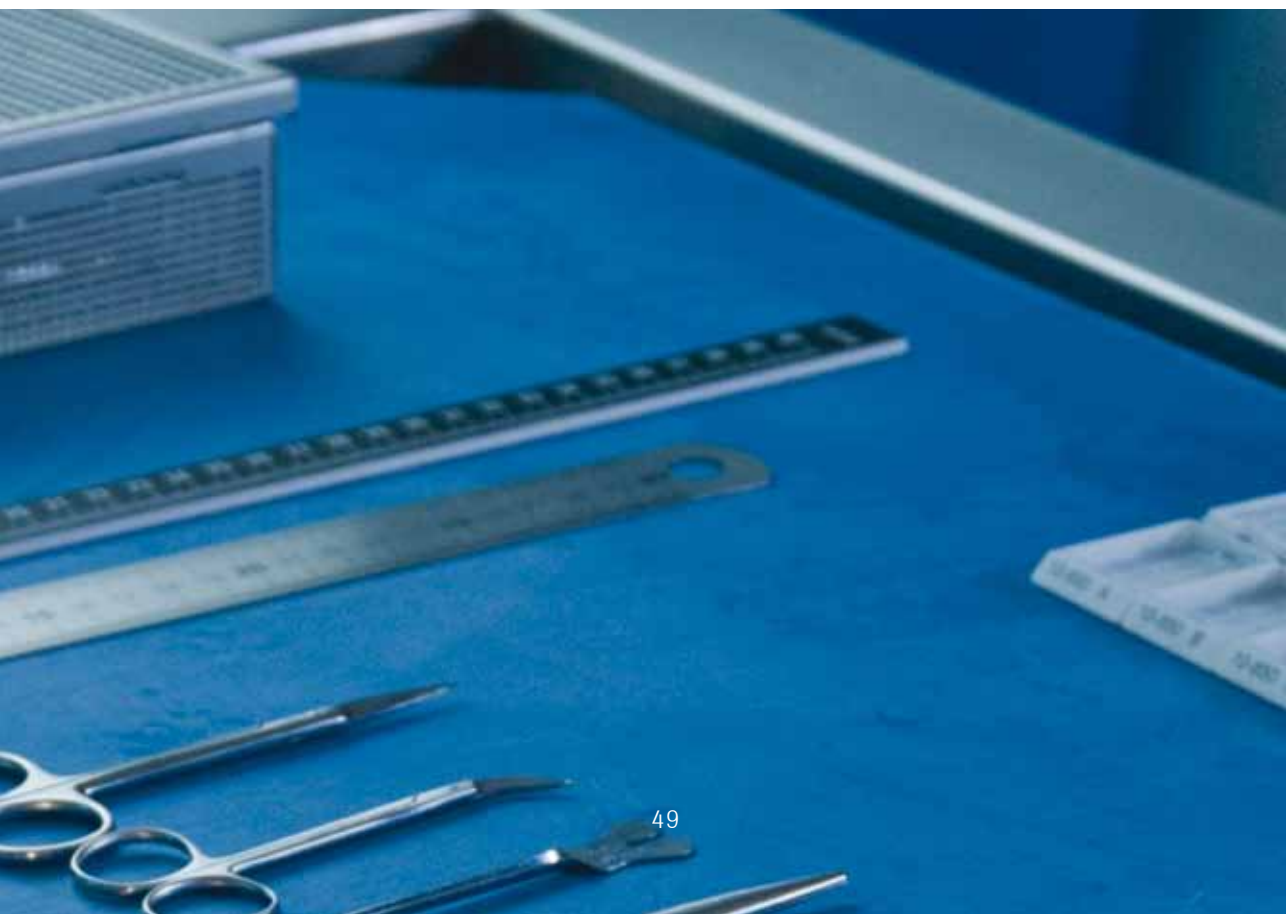

Figuur 4. Verdeling naar aard van overlijden





H.6 Bijlagen



Bijlage 1: Vragenlijst bij plots, onverklaard overlijden van een kind
ouder dan 7 dagen en jonger dan of gelijk aan 1 jaar

Algemene gegevens

Sectienummer

NFI-zaaknummer

Naam

Voorna(a)m(en)

Geboortedatum

Leeftijd

Geslacht: m/v

Ras

Woonadres

Adres waar het incident heeft plaatsgevonden

Naam van degene die deze informatie geeft (de getuige)

Handtekening

Relatie van deze persoon tot het kind

Zijn er andere kinderen in het (oppas)gezin?

ja/nee

Zijn eerder kinderen overleden in het (oppas)gezin?

ja/nee

Gegevens betreffende de getuige

Bent u de gewoonlijke zorgbieder?

ja/nee

Heeft u ooit eerder iets dergelijks meegemaakt bij

een ander kind?

ja/nee

Zo ja,

▪ Was het uw eigen kind?

▪ Hoe oud was het kind?

▪ Weet u nog wat meer over de doodsoorzaak van dat kind?

pagina 2, bijlage 1

Wat is er gebeurd?

Heeft u in de afgelopen 24 uren iets vreemds aan het kind gemerkt? ja/nee

Zo ja, wat heeft u gemerkt?

Heeft het kind in de afgelopen 3 dagen een ongeluk doorgemaakt? ja/nee

Zo ja, wat is er gebeurd?

Wanneer is het laatste contact met het kind geweest (bij leven)?

Waar was het kind toen?

Wanneer is het kind gevonden?

Door wie is het kind gevonden?

Waar was het kind toen?

In welke houding/positie was het kind neergelegd?

Was dit de gewoonlijke houding/positie?

In welke houding/positie is het kind gevonden?

Wat was de positie van het gelaat bij het laatste contact (bij leven)?

- Gelaat naar beneden/gelaat naar boven/gelaat links zijwaarts/gelaat rechts zijwaarts

Wat was de positie van het gelaat bij vinding?

- Gelaat naar beneden/gelaat naar boven/gelaat links zijwaarts/gelaat rechts zijwaarts

Wat voor kleding had het kind aan?

Was het kind stevig ingepakt (bijv. met dekentjes)? ja/nee

Indien van toepassing, beschrijf het beddengoed zorgvuldig:

- Lakens/dekens/kussens/plastic of rubberen onderleggers, etc.

Graag op foto vastleggen!

pagina 3, bijlage 1

- Wat was de temperatuur in de ruimte waar het kind gevonden is?
- Wat was de temperatuur van het kind?
- Waren er nog bijzondere dingen rondom het gelaat/de mond/de neus? ja/nee
- Bijv. plastic zakken/kussen(s)/knuffel(s)
- Sliep er iemand met het kind op de kamer? ja/nee
- Zo ja,
- Welke relatie heeft deze persoon tot het kind?
 - Sliep deze persoon in hetzelfde bed? ja/nee
- Zo ja, is er mogelijk sprake geweest van overligging? ja/nee
- Zo ja, gaarne een foto van deze persoon bijvoegen.
- Was deze persoon onder invloed van drugs/alcohol of overige zaken? ja/nee
- Ademde het kind nog bij vinding? ja/nee
- Zijn er pogingen geweest om het kind te reanimeren? ja/nee
- Zo ja,
- Door wie?
 - Heeft deze persoon ervaring met reanimeren? ja/nee
- Wat was de aanleiding om naar het kind te gaan kijken?
- Beschrijf het kind bij vinding:
1. Was er verkleuring zichtbaar van het gelaat? ja/nee
- Zo ja,
- Waar?
 - Welke kleur?
2. Was schuim/vocht rondom de neus/mond zichtbaar?

Zo ja, ja/nee

- Welke kleur had het schuim/vocht?

3. Was het lichaam verkleurd (lijkvlekken)? ja/nee

Zo ja,

- Waar?

- Welke kleur?

- Waren het lijkvlekken? ja/nee

4. Waren er drukplekken te zien? ja/nee

Bijv. rondom de neus/mond, etc.

5. Waren er stipvormige bloeditstortingen te zien? ja/nee

Zo ja,

- Waar?

6. Waren er letsels? ja/nee

Zo ja,

- Waar?

- Beschrijf de letsels:

7. Hoe voelde het kind bij vinding?

- Koud/warm/ normaal/zweterig/slap/stijf/moeilijk te zeggen/
anders, namelijk ...

Gegevens betreffende de voeding

Wanneer was de laatste voeding?

Wie (in relatie tot het kind) gaf het kind de laatste voeding?

Wat voor voeding betrof het?

Welke hoeveelheid voeding betrof het?

Was het kind in de 24 uren voorafgaand aan de dood blootgesteld
aan een nieuw soort voeding? ja/nee

Was het kind voor het laatst neergelegd met een flesje? ja/nee

Was het flesje gefixeerd met bijv. een doekje met het doel het flesje
beter vast te houden? ja/nee

Wat was de inhoud van het flesje?

Is het kind overleden tijdens het voeden? ja/nee

Werd er gerookt in de omgeving van het kind? ja/nee

Gegevens betreffende zwangerschap, geboorte en groei

Hierbij is het handig de gegevens van het consultatiebureaudossier,
het groeiboekje van het consultatiebureau en gegevens van de huisarts/
eventueel het ziekenhuis mee te nemen. Als dit niet mogelijk is, wordt dit
achteraf opgevraagd, met schriftelijke toestemming van de ouders/
verzorger(s).

Bijlage 2: Benodigde documenten en overige bijzonderheden bij intake forensische sectie

Verplicht

- Schouwrapport.¹
- Een volledige, correct ingevulde checklist voor het aanvragen van een gerechtelijke sectie.
- Overdracht van het lichaam als correct stuk van overtuiging, geverifieerd door een verbalisant door bijvoorbeeld herkenning of zegelcontrole van de lijkenzak.

Indien beschikbaar – bij overlijden in een ziekenhuis

Medische (curatieve) informatie

- Huisartsgegevens, (poli)klinische status, ontslagbrief, eventueel operatieverslag, ambulanceverslag, uitslagen van bloed- en kweekonderzoeken.¹⁾

Medische (preventieve) informatie

- Kopieën uit het consultatiebureau- of Jeugdgezondheidszorgdossier en, indien van toepassing, het groeiboekje.

Beeldvormend onderzoek

- Als er eerder beeldvormend onderzoek is verricht: alle beelden op cd-rom voor herbeoordeling.

Afgenomen materiaal

- Spijtmateriaal; bloed dat en/of urine die kort na aankomst in een ziekenhuis is/zijn afgenomen, voor eventueel toxicologisch of alcoholonderzoek. Spijtmateriaal moet zo

snel mogelijk veiliggesteld worden, omdat het ziekenhuis dit vaak kort na overlijden vernietigt.

- Overig materiaal, zoals uit- of afgenomen materiaal in het kader van het wiegendood-protocol. Politie kan ingevroren materiaal meenemen naar het NFI.
- Placenta, in geval van intra-uteriene vruchtdood of neonaten die tijdens of kort na de bevalling overlijden.
- Medicatie, verpakkingsmateriaal, infuussystemen en spuitjes in geval van een vermoeden van een medische fout.

Verklaringen

Vragenlijst voor plots, onverwacht overlijden bij kinderen ouder dan 7 dagen en jonger dan of gelijk aan 1 jaar oud (SUID of SUDI). De verbalisant ontvangt de lijst bij de intake voor de sectie en legt deze kort na de sectie voor aan de ouder(s)/verzorger(s).

De ingevulde lijst wordt door de kinderpatholoog verwerkt in het definitief sectierapport.

Toestemmingsformulier opvragen medische gegevens

Als de gewenste medische documenten en materialen (nog) niet ter beschikking zijn gesteld, vraagt de verbalisant om schriftelijke toestemming voor het opvragen van medische gegevens aan de ouders. Dit gebeurt met het 'toestemmingsformulier opvragen medische gegevens'. De verbalisant laat dit document ondertekenen door de ouders en zendt het aan de patholoog.

Indien beschikbaar – bij overlijden thuis of elders

- Politiefoto's van woning, slaapruijnte of vindplaats.
- Wiegje/ledikantje, beddengoed, eventueel 'natte' luiers en kleding.
- Alles wat verder van belang lijkt, zoals pillenstrips.
- Eventuele entomologische sporen.
- Indien voorhanden: de placenta, bij intra-uteriene vruchtdood of neonaten die tijdens of kort na de bevalling overlijden.

Overige instructies

- Als dit nodig is, verwittigt de forensisch adviseur, in overleg met de patholoog, verschillende personen/instanties om voorafgaand aan de sectie beelden, materiaal of sporen te verzamelen in verband met forensisch geneeskundig, antropologisch, biologisch, schotresten- of microsporenonderzoek.

¹ Als dit nog niet beschikbaar is bij intake, dan graag, zodra dit beschikbaar is, per post of fax opsturen naar het secretariaat van de afdeling Pathologie/Toxicologie van het NFI (faxnummer: (070) 888 65 51).

Bijlage 3: Werkschema postmortaal radiologisch onderzoek bij minderjarigen

- **Total body CT-scan** (bij alle minderjarigen 0-18 jaar).
- Indien leeftijd 0 tot en met 4 jaar, ook nog **skeletstatus** volgens onderstaand schema:

Schedel	AP; lateraal
Thorax	AP; lateraal
Thorax	Oblique links en rechts
Bekken	AP
Gehele wervelkolom	Lateraal
Gehele wervelkolom	AP
Bovenarmen	AP
Onderarmen	AP
Handen	¾
Bovenbenen	AP
Onderbenen	AP
Voeten	AP

Extra: gehele linker- en rechterarm

Extra: gehele linker- en rechterbeen

Bijlage 4: Werkschema afname zedenset

Aanwijzingen

- Bemonstering vindt indien mogelijk plaats op de plaats delict of de plaats van lijkvinding.
- Bemonstering van de anus vindt zo mogelijk plaats vóór het inbrengen van de rectale thermometer. Als temperatuurmeting al heeft plaatsgevonden, noteer dit dan.
- Vermijd zoveel als mogelijk versleping van sporen bij bemonstering van dieper gelegen delen, door de lichaamsopeningen zoveel mogelijk te spreiden.
- Is het te bemonsteren gebied te droog, bevochtig het wattenstaafje dan licht met steriel water.
- Maak van ieder wattenstaafje na bemonstering een uitstrijkje op een objectglaasje, door het wattenstaafje te rollen over het objectglaasje (wattenstaafjes t.b.v. DNA-onderzoek, objectglaasjes t.b.v. cytologisch onderzoek).
- Perforeer de plastic beschermhuls van de gebruikte wattenstaafjes om rotting van het materiaal te voorkomen.
- Laat objectglaasjes aan de lucht drogen voordat de cassette wordt afgesloten.
- Wissel na elke potentiële contaminatie van handschoenen.
- Gebruik ook de met bloed/ontlasting gecontamineerde bemonsteringen.
- Bevindt zich op een specifieke locatie een voor sperma of speeksel verdachte substantie, bemonster deze dan apart.

Bemonstering opgedroogd materiaal (sperma/speeksel) op de huid met de zogenaamde 'double swab'-techniek:

1. Huid deppen met wattenstaafje dat is bevochtigd met steriel water.
2. Bevochtigde huidgebied deppen met droog wattenstaafje.
3. Beide wattenstaafjes insturen en noteren locatie bemonstering en aard materiaal (sperma/speeksel, 1ste en 2de wattenstaafje van double swab).

NB: geen uitstrijkjes maken van de wattenstaafjes die bij double swab-techniek zijn gebruikt.

Bemonsteringsreeks

NB: gebruik voor leken begrijpelijke terminologie; gebruik voor het wattenstaafje en het objectglaasje van dezelfde bemonstering dezelfde omschrijving.

Mondholte:

1. Buitenzijde tanden (met name tussen de tanden of, indien aanwezig, langs een beugel)
2. Omslagplooi tussen tandvlees en lippen (m.n. rond het toompje)
3. (Zo mogelijk) binnenzijde tanden, mondbodem (m.n. onder de tong)

Schaamharen:

Schaamharen (gekamd, getrokken, geknipt) veiligstellen. Bij de aanwezigheid van een voor sperma verdachte substantie in de schaamharen, deze schaamharen afknippen.

Vrouwelijke genitalia:

1. Buitenzijde buitenste schaamlippen
2. Buitenzijde binnenste schaamlippen
3. Vagina-ingang
4. Diep vaginaal
5. Baarmoederhals ('cervicaal kanaal')

Mannelijke genitalia:

1. Penisschacht, op meerdere plaatsen, m.n. ook tussen plooien op de overgang schacht-scrutum
2. Rand eikel (corona)/binnenzijde voorhuid en eikel, met name ook langs het toompje ('frenulum')

Anus:

1. Buitenzijde (incl. perineum)
2. Binnenzijde

Bijlage 5: Checklist forensische sectie

Deze checklist is als volgt opgebouwd:

A. Uitwendige schouw

1. Algemeen
2. Lijkstijfheid en -vlekken
3. Het gelaat
4. Hals, borstkas, buik, rug en ledematen
5. Geslachtsdelen
6. Letsels
7. Littekens, tatoeages en piercings

B. Inwendige schouw

1. Openen van het lichaam en algehele inspectie
2. Afnemen overig kweekmateriaal
3. Onderzoek van hart en longen in situ
4. Verwijderen van het orgaanpakket
5. Orgaangeoriënteerd onderzoek
6. Evisceratie van de rug

C. Deelspecialistisch onderzoek

1. Neuropathologisch onderzoek
2. Oogpathologisch onderzoek
3. Breukdateringsonderzoek

A. *Uitwendige schouw*

1. Algemeen

- Het lijk werd aangevoerd in een
- Het lijk is dat van een foetus/neonaat/jongen/meisje ter lengte (kruin-hiellengte) van cm en met een lichaamsgewicht van kilogram.
- Overige maten en gewichten: kruin-stuitlengte, voetlengte beiderzijds, borstomvang, buikomvang, hoofdomtrek.

Bij het vermoeden van aangeboren afwijkingen en bij zichtbare dysmorphieën worden ook de volgende metingen verricht:

o Spanwijdte van de armen

o Afstand tussen de mediale ooghoeken

o Afstand tussen de laterale ooghoeken

o Spanwijdte van de benen

o Afstand tussen de tepels

o Afstand van de haarlijn tot aan de wenkbrauw

o Oorlengte van beide oren

o Handlengte van beide handen

o 3^{de} straallengte beiderzijds

- Op het lijk bevonden zich de volgende kledingstukken:
- Op het lijk bevonden zich de volgende sieraden:
- De voedingstoestand was: goed/matig/slecht.

Indien matig of slecht, beschrijf de stand van de oogbollen

(wel of niet ingevallen in oogkassen), fontanelniveau, vetlaagdikte en huidturgor

- Beschrijf, indien van toepassing, ingebrachte lijnen, naalden
- Beschrijf eventuele wasvrouwenhuid
- Beschrijf of het kind een vieze, ongewassen indruk maakte
- Beschrijf de toestand van de nagels: zijn deze te diep afgeknipt of niet

2. Lijkstijfheid en -vlekken

- Er was volledige/opgeheven lijkstijfheid aan
- Er waren rode/roodpaarse/paarse wegdrukbare/gefixeerde lijkvlekken, met als locatie:
- Er waren overige postmortale verschijnselen: groenverkleuring/zwelling/huidloslating/makkelijke haarloslating/insekteninfestatie.
- Bij kinderen die intra-uterien (voor de geboorte) zijn overleden, worden eventuele maceratieverschijnselen beschreven.

3. Het gelaat

- Het gelaat was gestuwd/niet gestuwd.
- Puntvormige bloeditstortingen (petechiae) waren wel/niet aanwezig
Zo ja: locatie
- De gehoorgangen waren
- De oogleden waren
- De oogkleur was
- De pupillen waren en de middellijn was
- Het oogwit was
- Het bindvlies van de oogleden was

- Er waren wel/geen puntvormige bloeduitstortingen in de bindvliezen.
- Het hoofdhaar was cm en van kleur
- De neusgaten bevatten wel/geen vocht
- Het neustussenschot was
- De lippen waren
- Het tandvlees was
- Er waren wel/geen puntvormige bloeduitstortingen (petechiae) in het tandvlees
- In de mond was
- Het gebit was
- De lipriempjes waren
- De tongriem was
- Het slijmvlies van de lippen/wangen was
- Er waren wel/geen puntvormige bloeduitstortingen (petechiae) in het slijmvlies van de lippen/wangen

4. Hals, borstkas, buik, rug en ledematen

- De hals
- De borstkas
- De buik
- De rug.....
- De armen en benen
- De handen en voeten
(aantal tenen en vingers; indien extra aanwezig dient de locatie te worden vermeld)
- De nek en rug
- (let op en beschrijf eventuele mongolenvlekken)

5. Geslachtsdelen

- De uitwendige geslachtsdelen waren.....
(let op besnijdenis; testikelindaling; de grootte van de labia en clitoris)
- Beoordeling anus
 - o Slijmvliezen: de anus was gaaf/niet gaaf: met slijmvlieschade op uur
 - o Was de anus doorgankelijk? Ja/nee
 - o Was de anus postmortaal verwijfd? Ja/nee
 - o Bij foetus: was meconium aanwezig? Ja/nee

6. Letsels

- Is forensisch lichtbrononderzoek verricht? Ja/nee
- Om meer inzicht te krijgen in eventuele letsels aan het behaarde hoofd, dient het hoofdhaar te worden afgeschoren.
- Bij huidperforaties moet de afstand naar de voetzoolrand en de afstand naar de middenlijn worden opgemeten.
- Bij huidperforaties door scherprandig perforerend geweld wordt de steekkanaallengte en -richting in ruggelingse en gestrekte houding vastgelegd. De wondranden en wonduiteinden moeten per letsel uitvoerig worden beschreven.
- Bij huidperforaties in het kader van niet-scherprandig perforerend geweld (zoals schotletsels) moet het letsel na beschrijving en fotografisch vastleggen eventueel uitgesneden worden voor schotrestenonderzoek.
- Bij huidperforaties door stomp botsend geweld (door bijv. een voorwerp) moet worden overwogen om het huidstukje uit te nemen voor eventueel onderzoek op microsporen.

7. Littekens, tatoeages en piercings

- Beschrijving eventuele littekens, tatoeages en piercings.

Foto's

Alle afwijkingen die onder punt 1-7 worden vastgesteld, worden fotografisch vastgelegd. Alle letsels (sub 6) worden met een meetlat of met gele maatbordjes (bij specifieke letsels) vastgelegd. Ook niet-afwijkende, van belang zijnde structuren worden fotografisch vastgelegd (lipriempjes, tongriempje, bindvlies, anus).

De anus moet in meerdere richtingen (zijwaarts, voorwaarts) worden gefotografeerd. Van elke fotografische opname wordt een overzichtsfoto (met daarop de topografie) en een detailopname vervaardigd. Als forensisch licht wordt gebruikt, wordt dit ook fotografisch vastgelegd.

B. Inwendige schouw

1. Openen van het lichaam en algehele inspectie

- Maak een incisie, zogenaamde Y-snede, van beide schouders (acromioclaviculair gewricht of AC-gewricht) tot naar het midden hoog in de mediaanlijn, over de borst en buik tot aan de schaamstreek, rondom navel, terwijl het buikvlies (peritoneum) nog intact is; inspectie onderhuids vetweefsel en borstspieren.
- Dikte en kleur onderhuids vetweefsel ter plaatse van borst en buik opmeten (in mm).
- Kleur en vochtigheidsgraad van de voorste rompwandspieren beoordelen. Let op eventuele bloeditstoringen in de rompwandspieren (bijv. in relatie met ribbreuken).
- Afprepareren huid met spierweefsel van thorax naar lateraal, zodat de flanken goed zichtbaar worden. Let op eventuele bloeditstoringen in de buikwand.
- Inspectie ductus venosus (craniaal) en arteriae umbilicalis (caudaal).
- Tussen de huid en de nog intacte borstkas wordt beiderzijds water gevuld; vervolgens wordt geprikt in de borstholte en wordt eventueel aanwezige lucht tussen de borstvlieszen (pneumothorax) vastgesteld of uitgesloten.
- Vervolgens worden links en rechts de ribben lateraal doorgeknijpt, evenals het diafragma aan de voorzijde, en wordt het sternum met aanhangend een deel van de ribben losgemaakt van het mediastinum en sternoclaviculair gewricht en omgeklapt.
- Openen peritoneum, door insnijden, waarbij de buikwand omhooggehouden wordt.

Buiksitus:

- Inspecteer de buikholte (op eventuele aanwezigheid van vocht, postmortaal gas); let op de buikvlieszen (glanzend of dof), verklevingen.
- Stand van het middenrif: let op eventuele hernaties.
- Inspectie van de inwendige buikorganen: aanwezigheid, positionering, onderlinge samenhang van organen. Indien elders gelokaliseerd, dit vermelden.

- Inspectie kleine bekken: wel of geen inwendige genitaliën; eventuele niet-ingedaalde testikels.
- Eventuele bijmiltjes beschrijven.
- Inspecteer de bursa (wel of geen bloed).
- Inspectie hoeveelheid en aspect van buikvocht/bloed.

Borstsitus:

- Inspectie thymus. Let op eventuele puntvormige bloedingen en beschrijf die.
- Inspectie pericard met nervi phrenici.
- Inspectie rechterlong (lobulatie) en rechterborstholte (wel of geen vocht/bloed) en linkerlong (lobulatie) en linkerborstholte (wel of geen vocht/bloed). Let op eventuele puntvormige bloedingen of andere veranderingen.

2. Afnemen overig kweekmateriaal

Kweken voor bacterieel onderzoek worden in situ afgenomen, meteen na openen van het lichaam en voordat de darmen zijn geopend. Afnames vindt als volgt plaats: schroeien van het orgaanoppervlak van de longen, de milt en lever. Uit elk orgaan uit het verschroeid gebied - en steeds met een nieuw steriel mesje - stukjes uitnemen voor bacterieel onderzoek.

3. Onderzoek van het hart en longen in situ

- Open het pericard met een schaar en meet eventueel aanwezig vocht.
- Inspectie hartoppervlak (let op petechiae op het epicard); let op het verloop van grote vaten en de positie/vorm van hartoren.
- In geval van verdenking op luchtembolie wordt het pericardium opgevuld met water en wordt het rechteratrium met een naald doorgeprikt onder water. Let op ontstaan

van eventuele luchtbellens hierbij (ten teken van luchtembolie).

- Knip de vena cava inferior in richting vena cava superior en knip het rechterhartoor aan de basis in, zodat de sinusknop intact blijft.
- Open daardoor het rechteratrium en neem met een spuit bloed uit voor microbiel, toxicologisch en eventueel DNA-onderzoek.
- Knip door naar proximaal toe tot in de vena cava superior, recht naar boven toe, tot in de rechter vena innominata. Vervolgens weer iets omlaag en volg dan de vena brachiocephalica (de linker vena innominata); deze loopt schuin naar links. Van daaruit de splitsing aan de linkerzijde volgen, dus in de linker vena jugularis en de linker vena subclavia.
- Inspecteer het rechteratrium en eventuele doorgankelijkheid van het foramen ovale (gesloten/open).
- Inspecteer de sinus coronarius, musculus pectinati.
- Volg de bloedstroom en open via het rechteratrium de rechterventrikel met een stompe schaar omhoog tot in de truncus pulmonalis. Sondeer de arteria pulmonalistakken naar de linker- en rechterlong. Inspecteer de tricuspidaalkleppen, pulmonaalkleppen (3 klepslippen) en de ductus arteriosus (ofwel ductus Botalli). Deze is functioneel/ anatomisch gesloten.

Zoek de venae pulmonalis van de linkerlong op.

- Knip deze in en krijg zo toegang tot het linkeratrium. Knip de linkerboezem lateraal in, met de stroom mee richting de linkerventrikel, en inspecteer het ostium mitralis en mitraliskleppen.
- Knip lateraal voetwaarts schuin tot aan de apex en met een stompe schaar schuin omhoog tot in de aorta. Inspecteer de aortakleppen en coronaire ostia, en inspecteer het tussenschot (septum) op aanwezigheid en eventuele septumdefecten.
- Knip de aorta door omhoog aan de rechterzijde (tot in de truncus brachiocephalicus)

en aan de linkerzijde tot in de linker arteria carotis communis en linker arteria subclavia.

- Inspecteer de hartspier (symmetrisch of niet) en meet de dikte van de linker- en rechterventrikelwand en het septum. Let op eventueel verdikte, vetinfiltratie rechterventrikel (in het kader van arrhythmogene rechterventrikel).

4. Verwijderen van het orgaanpakket

Het gehele orgaanpakket wordt en bloc verwijderd (volgens Ghon).

Buik/bekken:

- Losknippen van de dunne en dikke darm van het mesenterium en mesocolon. Meten van de lengte van de dunne en dikke darm. Diafragma klieven. Let op eventuele openingen.
- Klieven van de (rest) vena umbilicalis.
- Snijd achter de beide nieren langs.
- Maak de aorta abdominalis los van wervelkolom en het rectum los van het sacrum.
- Aan de voorzijde de blaas met urethra losprepareren uit kleine bekken.
- Snijd de urethra en rectum door ter hoogte van de anus.

Borst:

- Thymus losprepareren van pericard en mediastinum.

Hals:

- Naar boven toe vrijleggen. Let op eventuele bloeduitstortingen.
- Vervolgens de spieren in situ doorknippen (laagsgewijs).
- Met stompe schaar onderhuids weefsel van de hals aan zijkan—ten ondermijnen tot aan de onderrand van de onderkaak.
- Met mes mondbodem openen van lateraal naar mediaal, zowel links als rechts.
- Losmaken van de tong en deze naar buiten manipuleren.

- Snijden naar links en naar rechts rondom tonsillen.
- Pak de tong vast en maak de oropharynx los.
- Het geheel naar voren omklappen en losmaken van de achterwand.
- Doorsnijden van grote vaten in de hals en oksels.
- Losmaken van borstorganen van de wervelkolom tot aan diafragma.

Vervolgens wordt het orgaanpakket uitgenomen uit het lichaam voor orgaangeoriënteerd onderzoek

5. Orgaangeoriënteerd onderzoek

- De reeds uitgenomen darm uitsnijden voor microscopisch onderzoek: appendix (lengte- en dwarsdoorsnede in 1 cassette), ileocoecaal hoek (1x ileum, 1x coecum).
- De reeds uitgenomen thymus wegen. Snijd de thymus 1x horizontaal en doos 2 delen in (uit beide kwabben 1 deel) voor microscopisch onderzoek.
- Leg het gehele orgaanpakket op de uitsnijtafel, rustend op 1 of 2 natte sponzen en met de aorta naar boven toe.
- Begin te prepareren van achteren naar voren van het lichaam, dus beginnend bij de aorta.
- Knip de aorta in. Volg de arteriae mesenterica, arteriae renalis en de arteriae iliaca beiderzijds zover als mogelijk is.
- Prepareer de aorta af en leg die weg.
- Open de oesofagus (dus aan de achterzijde) tot aan de maag en klap de oesofagus voetwaarts om.
- Knip de trachea in en volg de linker- en rechterbronchustak tot in de longen (zover als mogelijk).
- Knip de longen los van de hilus en weeg de longen.
- Knip de arteria pulmonalistakken in en kijk naar eventuele bloedstolsels.

- Maak in elke long een horizontale snede en neem uit de rechterlong uit elke kwab 1 doorsnede (dicht bij de hilus) uit en uit de linkerlong uit elke kwab 1 doorsnede uit voor microscopisch onderzoek.
- Snijd het hart van de grote vaten af, net boven de aorta- en pulmonaalkleppen.
- Weeg het hart en neem doorsneden uit voor microscopisch onderzoek. Van de linkerventrikel: 4 doorsneden (van de voorwand, zijwand, achterwand en het septum) elk in een aparte cassette. Van de rechterventrikel: 2 doorsneden (van de voor- en achterwand).

INDIEN GEEN ANATOMISCHE DOODSOORZAAK, UITNAME VAN HET GELEIDINGSSYSTEEM EN WEL ALS VOLGT:

De sinusknoop

Deze bevindt zich aan de top van het rechteratrium (aan weerszijden van de richel). Indien de sinusknoop moet worden uitgenomen, moet het rechteratrium op een geruime afstand onder de bovenrand worden opengeknipt voor inspectie. De bovenrand blijft zodoende intact. De bovenrand wordt afgesneden van de rest van het atrium en loodrecht op de richel gehalveerd in 2 delen en ingesloten voor microscopie. Histologisch kan in deze weefselfragmenten een kleine arterie worden gezien. Rond deze arterie ligt de sinusknoop. De spiercellen van de sinusknoop, evenals de spiercellen van de rest van het geleidingssysteem, zijn iets kleiner dan die van de rest van het myocard.

De AV- (Atrio-ventriculaire) knoop

Deze ligt aan de onderrand van het fibreus septum interventriculare. Vanuit de AV-knoop ontspringt de bundel van His, die zich splitst in de rechter- en linkerbundeltak. Om de AV-knoop uit te nemen legt men het hart met de voorzijde naar boven op de uitsnijtafel

en pakt men met de duim en de wijsvinger van de linkerhand het septum vanuit apicaal vast. Zodoende bevindt zich de duim aan de zijde van de linkerventrikel en de wijsvinger aan de zijde van de rechterventrikel langs het ventrikelseptum. De toppen van de 2 vingers bevinden zich op het fibreuze deel van het ventrikelseptum dat hoog onder de anulus fibrosus ligt. Het opvallend kleine, fibreuze deel van het ventrikelseptum wordt met de vingertoppen gepalpeerd en vastgepakt. De rest van de 2 vingers omvat het musculaire deel van het ventrikelseptum. Vervolgens wordt het septum langs de vingers doorgesneden tot in het gebied van de anulus/atria. Zodoende heeft men tussen de 2 vingers een reep van het septum vast. Deze reep wordt aan de craniale zijde van het hart afgesneden en zodanig gekanteld dat de linksventriculaire zijde (gelegen onder de duim van de linkerhand) onder en de rechtsventriculaire zijde boven komt te liggen. Het weefselstuk kan nu aan de boven- en de onderzijde worden ingekort, zodat het na lamelleren in een cassette past. Het wordt vervolgens van links naar rechts gelamelleerd; de lamellen worden steeds op dezelfde wijze gekanteld op een van de snijvlakken en zo ingesloten.

- Snijd het halsgedeelte af van de rest van het orgaanpakket.
- Prepareer het halspakket helemaal af: eerst halsspieren (aan de voorzijde) en dan de mondbodemspieren (aan de achterzijde).
- Neem de parotiden beiderzijds uit voor microscopisch onderzoek (elk stuk in een aparte cassette).
- Neem de tonsillen beiderzijds uit voor microscopisch onderzoek (elk stuk in een aparte cassette).
- Neem enkele halslymfeklieren uit voor microscopisch onderzoek.
- Prepareer de hoorntjes van het hyoid en de larynx vrij en let op eventuele bloeduitstortingen/breuken.
- Prepareer de spieren tot op de schildklier vrij.

- Neem een dwarse doorsnede op niveau van trachea, schildklier en eventuele bij schildklieren uit voor microscopisch onderzoek.
- Leg dit vervolgens weg.
- Neem de rest van het orgaanpakket op.
- Prepareer eerst het diafragma vrij van de lever en prepareer meteen de bijnieren vrij.
- Weeg de bijnieren en snijd dunne plakjes loodrecht op het oppervlak. Doos uit elke bijnier 1 doorsnede in voor microscopisch onderzoek.
- Prepareer het diafragma helemaal af en inspecteer het; leg het daarna weg.
- Onderzoek de doorgankelijkheid van de galwegen door de papil van Vater vrij te leggen (openen van het duodenum) en de galblaas vervolgens te comprimeren. Indien gal uit de papil komt, is er dus normale doorgankelijkheid van galwegen.
- Snijd het omentum af en lamelleer het. Leg het vervolgens weg.
- Neem wat mesenteriale lymfeklieren uit voor microscopisch onderzoek.
- Prepareer de lever, milt en nieren vrij. Snijd de galblaas in en vang het gal op voor (eventueel) toxicologisch onderzoek. Weeg de organen en neem uit elk orgaan een doorsnede uit voor microscopisch onderzoek.
- Open de maag vanuit de slokdarm; verzamel maaginhoud (hoeveelheid en aspect vastleggen) voor (eventueel) toxicologisch onderzoek.
- Snijd de alveesklier in en neem uit de kop en staart elk 1 stuk uit voor microscopie.
- Bij meisjes: inwendige genitaliën insnijden en ovariae indoozen (elk in apart doosje).
- De urineblaas, endeldarm en eventueel prostaat openen, inspecteren en wegleggen.
- Testikels verwijderen en 1x doorknippen en indoozen (in 2 cassettes).
- Diafragma uitnemen voor lengte- en dwarsdoorsnede (microscopie).
- Uitnemen musculus psoas (m.psoas) voor microscopisch onderzoek (lengtedoorsnede en dwarsdoorsnede).
- Als alle organen uit het lichaam zijn: inspectie van de buik- en borstholte (na strippen

van de borstvliezen aan de achterzijde, net op de overgang naar de wervelkolom).
Let hierbij goed op eventuele ribbreuken of andere botbreuken.

De weefselstukken die uit de organen worden bemonsterd voor microscopisch onderzoek, zijn in het bovenstaande beschreven en zijn schematisch weergegeven in bijlage 6.

6. Evisceratie van de rug

De rug wordt geïncideerd door middel van een dubbele Y-snede, waarbij de huid en weke delen van de schouderbladen, nek, rug en heupen tot aan de bilrand worden vrijgelegd. De binnenzijde van de huid wordt beoordeeld op eventuele bloeditstoringen. De weke delen worden ingesneden. Eventuele bloeditstoringen worden vastgelegd.

C. Deelspecialistisch onderzoek

Neuropathologisch onderzoek

Schedelsectie

- Lichaam in buikligging leggen. Om aangezichtsbeschadiging te voorkomen wordt het hoofd op een spons gelegd. Openen van het achterhoofd van oor naar oor middels een boogvormige incisie occipitaal.
- Afprepareren van de huid en weke delen.
- Naar voren klappen van de schedelhuid.

Indien ruggenmerg geheel uitgenomen moet worden:

- Insnijden van de membrana atlantooccipitalis tussen de atlas en het foramen magnum/ os occipitale.
- Verwijderen van de wervelbogen van de 1ste en 2de wervel.
- Inspectie van de durazak en het wervelkanaal.
- Inspectie van de schedelbotten, naden en fontanellen.
- Kleine incisie beiderzijds paramediaal in sagittale richting.
- Openknippen van de sutura sagittalis aan beide zijden langs de aanhechting van de falx cerebri. Vervolgens openknippen van de sutura coronalis en lambdoidea aan beide zijden.
- Inspectie van de falx cerebri en het tentorium cerebelli (ruptuur? bloeditstoringen?).

Bij voorkeur procedure onder water uitvoeren:

- In de hand nemen van het hoofd en openklappen van de schedelbotten met de vingers van die hand.
- Inspectie van de hersenvliezen, gyrering en corpus callosum (bloeditstoringen?).
- Losmaken van de falx cerebri naar rostraal.

- Voorzichtig naar achteren kantelen van het hoofd.
- Voorzichtig de frontale kwabben van de schedelbasis aftillen.
- Inspectie en doornemen van de hersenzenuwen en arteriae carotides (let hierbij op aanleg nervus olfactorius).
- Doornemen van de hypofysesteel.
- Verder losmaken van de hersenen van de schedelbasis door het hoofd steeds verder naar achteren te kantelen.
- Uitnemen van de hersenen, nadat alle hersenzenuwen en de aa. vertebrales doorgenomen zijn.
- Weeg hierna het geheel.
- Uitnemen van de hypofyse, indien relevant met de omliggende schedelbasis (een zgn. 'glabellablok').
- Inspectie van de veneuze sinus, de schedelbotten en schedelbasis (trombose? fracturen? bloeditstoringen?).
- Bij uitname van het gehele ruggenmerg, wordt het ruggenmergkanaal over de gehele lengte opengelegd en en bloc uitgenomen.
- Inspecteer de schedelholte en het schedeldak, nadat de hersenen en het ruggenmerg zijn uitgenomen. Let hierbij op eventuele breuken, tumoren, bijvoorbeeld in het schedeldak (indien aanwezig, uitnemen voor histologisch onderzoek).

Onderzoek van hersenen en ruggenmerg

De keus om de hersenen en het ruggenmerg meteen tijdens de sectie uit te snijden (door de kinderpatholoog) of achter te houden voor onderzoek door de neuropatholoog na fixatie, is toegespitst op de oorzaak van overlijden en wel als volgt:

Als bij sectie geen doodsoorzaak is gebleken bij een minderjarige ouder dan 7 dagen en jonger dan of gelijk aan 1 jaar (SUID of SUDI):

Uitnemen van de hersenen en hersenstam, met een klein deel van het ruggenmerg (dus niet het gehele ruggenmerg) en bewaren en fixeren voor neuropathologisch onderzoek door de neuropatholoog.

Neuropathologisch onderzoek dient, zoals uit recente literatuur blijkt, toegespitst te worden op *aanlegstoornissen en eventuele abnormaliteiten van de hersenstam, zoals hypoplasie van hersenstamkernen en serotonerge aberraties*. De vraag is of, als deze afwijkingen worden aangetoond, deze daadwerkelijk ook de oorzaak zijn van overlijden of niet. Dat kan niet met zekerheid worden gesteld, ongeacht dus of er afwijkingen gevonden worden of niet.

Als bij sectie geen doodsoorzaak is gebleken bij een minderjarige ouder dan 1 jaar en jonger dan 18 jaar (SUDC of GADO):

Uitnemen van de hersenen en hersenstam, met een klein deel van het ruggenmerg (dus niet het gehele ruggenmerg), meteen uitsnijden tijdens de sectie door kinderpatholoog en bemonsteren voor microscopisch onderzoek. De uit te nemen monsters zijn als volgt weergegeven:

- Uit de rechterhersenhalft: 1x frontaalkwab, 1x temporaalkwab, 1x parietaalkwab en 1x occipitaalkwab.
- Uit beide hippocampi 1 doorsnede.
- 1 doorsnede uit het cerebellum.
- 1 doorsnede uit de pons.
- 1 doorsnede uit de medulla.

De rest van het orgaan wordt meteen teruggeplaatst in het lichaam. In deze categorie

van minderjarigen zijn in de literatuur hippocampusafwijkingen (hippocampusasymmetrie en -hypoplasie) beschreven. Omdat er nog veel onduidelijkheid bestaat over de exacte betekenis van deze afwijkingen voor het overlijden, lijkt het vooralsnog niet noodzakelijk deze afwijkingen te diagnosticeren.

Als bij sectie wel een doodsoorzaak is gebleken:

- **Op neuropathologisch gebied:** traumatische letsels in de zin van accidenteel schedel-hersentrauma of niet-accidenteel schedel-hersentrauma (acceleratie-deceleratietrauma), aanlegstoornissen/overige ziekelijke afwijkingen van het centraal zenuwstelsel: uitnemen van hersenen, hersenstam en gehele ruggenmerg en bloc en bewaren en fixeren voor neuropathologisch onderzoek door de neuropatholoog.
- **In alle andere gevallen:** de hersenen en hersenstam worden met een klein deel van het ruggenmerg (dus niet het gehele ruggenmerg) meteen bij sectie uitgesneden door de kinderpatholoog en bemonsterd voor histologisch onderzoek (dus niet bewaard). Bemonstering geschiedt volgens het schema hierboven weergegeven onder 'Als bij sectie geen doodsoorzaak is gebleken bij een minderjarige ouder dan 1 jaar en jonger dan 18 jaar (SUDC of GADO)'.

Het aanvragen van neuropathologisch onderzoek door de neuropatholoog, geschiedt door middel van een schriftelijk consult. Rapportage van de bevindingen geschiedt aan de kinderpatholoog in casu. De bevindingen worden door de kinderpatholoog verwerkt in het definitieve sectierapport.

Oogpathologisch onderzoek

In alle gevallen van recent of eerder doorgemaakt niet-accidenteel schedel-hersentrauma (acceleratie- deceleratietrauma) en in gevallen waarbij forse krachtinwerking heeft

plaatsgevonden (bijv. vallen van een hoogte, verkeersongeval), worden de oogbollen uitgenomen voor oogpathologisch onderzoek voor het macroscopisch en microscopisch vaststellen van nervus opticus- en/of retinabloedingen.

Methode voor uitname van de oogbollen: vanuit de schedelbasis, openen van beide orbitadaken. Er moet een deel van de nervus opticus (circa 1 cm) meegenomen worden. De oogbollen worden door de oogpatholoog van het Erasmus MC Rotterdam onderzocht, uiteraard na schriftelijke consultatie. Rapportage van de bevindingen vindt plaats aan de kinderpatholoog in casu en de bevindingen worden verwerkt in het definitieve sectierapport.

Breukdateringsonderzoek

Als botbreuken zijn vastgesteld (bijv. op postmortaal vervaardigde radiologische beelden), worden deze uitgenomen voor breukdateringsonderzoek. Breukdateringsonderzoek vindt plaats door de patholoog of antropoloog. De bevindingen worden verwerkt in het definitieve sectierapport.

Bijlage 6: Uitsnijschema routine microscopisch onderzoek en richtlijnen voor specifiek onderzoek

Cassettes

Hart	Linkerventrikel: voorwand, zijwand, achterwand, tussenschot. Rechterventrikel: voorwand en achterwand. Alle doorsneden in een aparte cassette!
Linkerlong	Van hilus naar perifeer: boven- en onderkwab met pleura.
Rechterlong	Van hilus naar perifeer: boven-, midden- en onderkwab met pleura.
Hals	Door trachea op niveau van de onderpool schildklier, inclusief bijschildklier en oesofagus.
Halslymfeklieren	
Tonsillen	Links en rechts.
Glandula parotis	Links en rechts.
Lever	Linker- en rechterkwab.
Pancreas	Caput inclusief duodenumslimvlies door papil van Vater en cauda transversaal.
Thymus	Dwars ter hoogte van de hilus.
Maag	Gastro-oesofageale overgang.
Appendix	Appendix (lengtedoorsnede en dwarsdoorsnede).
Ileococaal	Terminale ileum en coecum elk in aparte cassette.
Huid	
Mesenteriale lymfeklieren	
Milt	
Nier	Linker en rechter.

Blaas	Doorsnede ureterinmondingen en doorsnede urethra/prostaat.
Testis	Linker en rechter.
Ovariae en tubae	Linker en rechter.
Uterus	Lengtedoorsnede inclusief proximale deel vagina.
Bijnier	Linker en rechter.
Musculus psoas	Dwars- en lengtedoorsnede.
Diafragma	Dwars- en lengtedoorsnede.
Bij SUDI/SUDC:	Beide rotsbeenderen
Rib	Lengtedoorsnede door groeizone ter hoogte van de botkraakbeenovergang 5 en 6.
Wervel	Standaard 1x
Hypofyse	

In gevallen van onverklaard overlijden (SUDI/SUDC/GADO):

- Geleidingssysteem (sinusknoop en AV-knoop) insluiten.
- Voorste papillairspier van de LV dwarse doorsnede (voor HE).
- M.psoas (dwars- en lengtedoorsnede) en diafragma: voor vriescoupe en spierschema uitnemen.
- Invriezen: stukje hartspier (voor EM), stukje hartspier (voor PCR), milt en wat bloed (voor eventueel genetisch onderzoek).
- Fibroblastenkweek opslaan in LUMC voor eventueel genetisch onderzoek.
- EVG-kleuring hartcoupes.
- Alle hartblokjes: 1 of 2 niveaus dieper doorsnijden en HE-kleuring.
- Alle hartblokjes: immunohistochemie: CD3, CD20, CD45, CD68.
- Rotsbeenderen ontkalken en daarna HE-coupes ter beoordeling.
- Haemosiderine-kleuring op alle longblokjes (in kader van suffocatie-FE-afzetting:

niet-specifiek fenomeen).

- Indien jonger dan 2 jaar: ORO-kleuring op vers stukje leverweefsel, hartweefsel, spierweefsel en nierweefsel, voor onderzoek naar vetstapeling.

Bij verdenking cardiomyopathie:

- Macroscopie: opmeten van de dikte van de hartspier rondom. LDH-hartplak.
- Microscopie (standaard HE).
- EVG-hartcoupes.
- Spierschema (hart-diafragma-m.quadriiceps invriezen).
- Hartspier invriezen (EM) en 2x hartspier invriezen (PCR en eventueel genetisch onderzoek).
- Fibroblastenkweek opslaan LUMC.
- Melding via OvJ aan nabestaanden.

Bij verdenking arrhythmogene RV:

- Macroscopie.
- Microscopie (standaard HE).
- EVG-hartcoupes.
- Melding OvJ: screenen familieleden.

Bij verdenking myocarditis:

- Microscopie (standaard HE).
- EVG-hartcoupes.
- CD45 en CD3 alle hartcoupes.
- HLA- immuno.

Bij verdenking spieraandoeningen:

- Microscopie (standaard HE).
- Invriezen spier en linkerventrikel hart.
- Vriescoupes en spierschema.
- Aanbevelen OvJ: screenen familieleden.

